

Avaliação Audiológica de Indivíduos Portadores de Malformação de Orelha

Audiologic Evaluation in Individuals with Ear Abnormalities

*Eliane Aparecida Techí Castiquini**, *Tyvana Sandim da Silveira***, *Daniela Rodrigues Shayeb****,
*Adriana Sampaio de Almeida Meyer*****.

* Mestre (Fonoaudióloga).

** Mestranda (Fonoaudióloga).

*** Mestre (Fonoaudióloga).

**** Doutora (Fonoaudióloga).

Centro de Distúrbios da Audição, Linguagem e Visão do Hospital de Reabilitação de Anomalias Craniofaciais da Universidade de São Paulo (CEDALVI-HRAC-USP), Bauru-SP.

Endereço para correspondência: Eliane Aparecida Techí Castiquini – Rua Benedito Moreira Pinto, 8-81 - Jardim Panorama – CEP: 17011-110 – Bauru /SP – Telefone: (14) 3234-3563 – E-mail: elianetech@ig.com.br

Este artigo foi submetido no SGP (Sistema de Gestão de Publicações) da RAO em 17/11/2005 e aprovado em 17/4/2006 13:16:30.

RESUMO

- Introdução:** A perda auditiva é um dos achados clínicos mais comuns nos casos de malformações de orelha.
- Objetivo:** Caracterizar a perda auditiva nos diferentes tipos de malformações, correlacionando aos achados da tomografia computadorizada.
- Método:** 37 prontuários de indivíduos portadores de malformação de orelha foram analisados. Destes, 19 eram crianças e 18 adultos, sendo 22 do sexo masculino e 15 do sexo feminino. Os dados referentes à avaliação audiológica e otorrinolaringológica (incluindo o laudo da tomografia computadorizada de osso temporal) foram analisados e comparados.
- Resultados:** Pôde-se verificar predomínio de: malformações de orelha externa e de malformações de orelha externa associadas as malformações de orelha média; e perda auditiva condutiva moderada. A adaptação do dispositivo auditivo foi freqüente nos indivíduos com malformação bilateral e o tratamento cirúrgico foi freqüente naqueles com malformação unilateral.
- Conclusão:** A avaliação audiológica não foi suficiente para predizer o tipo e a extensão da malformação, o que enfatizou a necessidade da realização da tomografia computadorizada.
- Palavras-chave:** ouvido externo, deficiência auditiva, auxiliares de audição.

SUMMARY

- Introduction:** Hearing loss is a common finding in individuals affected by ear abnormalities.
- Aim:** Characterize the hearing loss in different types of ear abnormality correlating them with the findings in the computerized tomography and present the treatment.
- Method:** Thirty-seven individuals with ear abnormality, 19 children and 18 adults, from those, 22 were male and 15 female. Medical records were analyzed in relation to: otorhinolaryngological and audiological evaluations, and computerized tomography.
- Results:** The predominance of the external ear abnormality and external ear associated with middle ear abnormality and the predominance of moderate conductive hearing loss were verified. The indication of the hearing aid was frequent for individuals with bilateral ear abnormality and the surgical treatment was frequent for individuals with unilateral ear abnormality.
- Conclusion:** The audiological evaluation was not enough describe the extension and type of ear abnormality, confirming the necessity of the computerized tomography realization.
- Key words:** external ear, hearing loss, hearing aids.

INTRODUÇÃO

A perda auditiva é um dos achados clínicos mais comuns nos casos de malformações de orelha e o tipo e o grau desta perda estará relacionado ao local da malformação: orelha externa, orelha média e/ou orelha interna.

As malformações de orelha externa geralmente estão associadas às malformações de orelha média, uma vez que possuem a mesma origem embriológica (1). Porém, as malformações de orelha interna coexistem com as malformações da orelha externa em 15 a 20% dos casos, o que pode ser justificado pelo fato da orelha interna desenvolver-se separadamente e em período gestacional anterior ao desenvolvimento das demais orelhas (2).

É importante classificar a perda auditiva o mais precocemente possível, a fim de definir a conduta. As possibilidades de tratamento para estas malformações incluem a adaptação de dispositivos auditivos por condução aérea ou por condução óssea, a adaptação de dispositivos auditivos implantáveis (implante ósseo integrado) ou a reconstrução cirúrgica da orelha.

A reconstrução cirúrgica da orelha malformada é possível quando há suficiente desenvolvimento da orelha média e quando o nervo facial não recobre a janela oval (3). Os autores relataram ainda que, mesmo após a reconstrução cirúrgica, a amplificação é necessária, uma vez que a audição normal raramente é alcançada.

Para os casos de malformações bilaterais, a preocupação está relacionada ao desenvolvimento da fala e da linguagem. De acordo com Fetterman e Luxford (4), uma vez que a cirurgia não é indicada até a idade de 6 anos, as crianças com este tipo de malformação deveriam ser adaptadas o mais precocemente possível, de modo a favorecer a estimulação auditiva necessária para o desenvolvimento da fala e da linguagem.

Uma vez que nos casos de malformações unilaterais a audição contralateral, se normal, propiciará este desenvolvimento (4), a cirurgia é adiada até que o paciente possa compreender os riscos para a função auditiva e facial e decida por si só. A indicação cirúrgica também depende dos achados da tomografia computadorizada e da avaliação audiológica (4,5).

Os indivíduos não candidatos à cirurgia poderão ser encorajados a testar os dispositivos auditivos por condução aérea ou por condução óssea. Se o conduto auditivo externo está aberto e possui tamanho suficiente, um dispositivo auditivo por condução aérea pode ser adapta-

do. SILVEIRA et al. (6) relataram a importância de investigar as condições anatômicas da orelha externa malformada, de modo a verificar a possibilidade da introdução do molde auricular e da sustentação do dispositivo auditivo retroauricular por condução aérea.

Os dispositivos auditivos por condução óssea são indicados nos casos em que o indivíduo não apresenta condições anatômicas para a adaptação por condução aérea e consistem de um vibrador eletromagnético pressionado contra a mastóide, sustentado por um arco ao redor da cabeça (7). Assim, a onda sonora captada pelo microfone é convertida em vibrações eletromagnéticas, as quais são transmitidas à cóclea (4).

OBJETIVO

Este estudo teve por objetivo caracterizar a perda auditiva observada nos diferentes tipos de malformações, correlacionando aos achados da tomografia computadorizada de osso temporal; e apresentar a conduta indicada.

MÉTODO

Este trabalho foi realizado no Centro de Distúrbios da Audição, Linguagem e Visão do Hospital de Reabilitação de Anomalias Craniofaciais da Universidade de São Paulo (CEDALVI, HRAC-USP), Bauru-SP. O mesmo foi aprovado pelo Comitê de Ética e Pesquisa sob protocolo nº 41/2003-UEP-PC.

Os prontuários dos indivíduos portadores de malformação de orelha foram analisados com o propósito de serem selecionados aqueles que possuíssem avaliação otorrinolaringológica (incluindo a solicitação e o laudo da tomografia computadorizada de osso temporal) e audiológica completa (audiometria tonal limiar e logoaudiometria realizada no audiômetro modelo AD-28, marca Interacoustic, fones TDH-39). A partir destes critérios foram selecionados 37 prontuários, dos quais 19 eram crianças e 18 adultos.

A realização da tomografia computadorizada de osso temporal nos indivíduos portadores de malformação de orelha não faz parte da rotina clínica deste Centro, porém é solicitada de acordo com a necessidade do médico otorrinolaringologista a fim de esclarecer o local de comprometimento e as estruturas malformadas. Como os indivíduos atendidos vêm de diferentes localidades, este procedimento pode ser realizado nas cidades de origem.

Os dados referentes à avaliação otorrinolaringológica,

ao laudo da tomografia computadorizada de osso temporal e a avaliação audiológica foram compilados, analisados e comparados quanto ao tipo de malformação presente.

RESULTADOS

Dos 37 indivíduos avaliados, 22 eram do sexo masculino e 15 eram do sexo feminino. A malformação bilateral foi observada em 19 orelhas, enquanto 18 apresentaram malformação unilateral, o que totalizou 56 orelhas malformadas.

Quanto às malformações unilaterais, 13 indivíduos apresentaram malformação da orelha direita e 5 indivíduos apresentaram malformação da orelha esquerda.

Diferentes tipos de malformações foram observados por meio da avaliação otorrinolaringológica e da tomografia computadorizada de osso temporal. Os dados referentes às malformações podem ser visualizados no Gráfico 1.

A malformação de orelha externa esteve presente em 23 orelhas e diferentes anomalias foram encontradas (Tabela 1).

Quanto ao tipo e grau da perda auditiva observada nas malformações de orelha externa (Tabela 1), apenas nas orelhas cuja anomalia apresentada foi estenose de conduto auditivo externo verificou-se perda auditiva condutiva leve. As demais orelhas (21) apresentaram perda auditiva condutiva moderada. Destas, 1 orelha apresentava microtia e estenose de conduto auditivo externo, 7 apresentavam agenesia de pavilhão auricular e de conduto auditivo externo e 13 apresentavam microtia e agenesia de conduto auditivo externo.

As Tabelas 2 e 3 apresentam as anomalias observadas nos demais tipos de malformações, correlacionadas ao tipo e grau da perda auditiva.

A conduta para os 18 indivíduos portadores de malformação unilateral pode ser observada na Tabela 4.

Já a conduta para os 19 indivíduos portadores de malformação bilateral pode ser observada na Tabela 5.

DISCUSSÃO

A partir da amostra estudada, pôde-se verificar predomínio das malformações no sexo masculino (23 indivíduos). Por razões desconhecidas, há prevalência de malformações de orelha no sexo masculino (4,8).

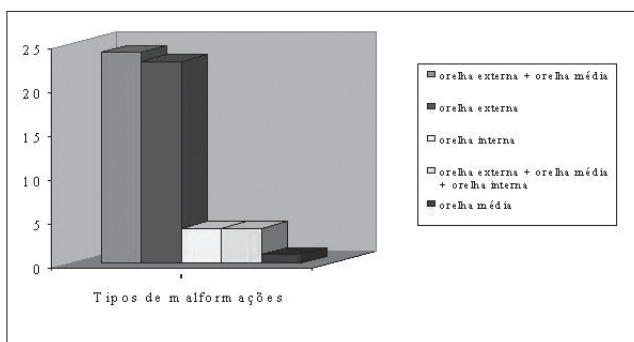


Gráfico 1. Tipos de malformações encontradas nas 56 orelhas avaliadas.

Tabela 1. Anomalias observadas nas malformações de orelha externa e classificação da perda auditiva.

Anomalias	Classificação da perda auditiva	
	Condutiva leve	Condutiva moderada
Estenose de CAE	2	-
Microtia e estenose de CAE	-	1
Agnesia de pavilhão auricular e de CAE	-	7
Microtia e agnesia de CAE	-	13
Total	2	21

Legenda: CAE: conduto auditivo externo.

Tabela 2. Anomalias observadas nas malformações de orelha externa, associadas à orelha média e classificação da perda auditiva.

Anomalias	Classificação da perda auditiva
	Condutiva moderada
Microtia, atresia de CAE e malformação OM	1
Microtia e malformação OM	1
Agnesia de pavilhão auricular e de CAE e malformação OM	4
Agnesia de CAE e malformação OM	7
Microtia, agnesia de CAE e malformação OM	11
Total	24

Legenda: CAE: conduto auditivo externo; OM: orelha média.

Tabela 3. Anomalias observadas nas malformações de orelha externa, associadas à orelha média e interna e classificação da perda auditiva.

Anomalias	Classificação da perda auditiva		
	Mista moderada	Mista severa	SN profunda
Agenesia de CAE, malformação OM e OI	-	1	-
Agenesia de pavilhão auricular e de CAE, malformação OM e OI	1	1	-
Microtia, agenesia de CAE, malformação OM e OI	-	-	1
Total	1	2	1

Legenda: CAE: conduto auditivo externo; OM: orelha média; OI: orelha interna; SN: sensorineural.

Tabela 4. Conduta para os indivíduos portadores de malformação unilateral.

Conduta	Nº de indivíduos
Controle audiológico	5
Adaptação por condução aérea	1
Adaptação por condução óssea	2
Cirurgia para reconstrução da orelha	8
Implante ósseo integrado	2
Total	18

Tabela 5. Situação atual dos indivíduos portadores de malformação bilateral.

Conduta	Nº de indivíduos
Controle audiológico	2
Adaptação por condução aérea	4
Adaptação por condução óssea	9
Cirurgia para reconstrução da orelha	1
Implante ósseo integrado	3
Total	19

De acordo com SCHUKNECHT (9) e FETTERMAN e LUXFORD (4), a malformação de orelha é unilateral em 70 a 85% dos casos, porém, neste estudo, não foi observado predomínio desta malformação.

Quanto às malformações unilaterais (18 orelhas), observou-se predomínio da orelha direita (13 orelhas). OKAJIMA et al. (8) e FETTERMAN e LUXFORD (4) também citaram que, por razões desconhecidas, a orelha direita é a mais afetada quanto a presença de malformação.

No Gráfico 1 pôde-se visualizar os tipos de malformações encontradas nas 56 indivíduos avaliados, dados estes obtidos por meio da avaliação otorrinolaringológica e da tomografia computadorizada, uma vez que a extensão do comprometimento só pôde ser determinada por meio desta última. A tomografia computadorizada tornou-se extremamente importante para avaliar o desenvolvimento da orelha média e da cadeia ossicular, assim como as anormalidades da orelha interna. Este procedimento auxilia na determinação da extensão do desenvolvimento do osso timpânico, da pneumatização da mastóide, da presença da janela oval e da platina do estribo, da anatomia da orelha interna e da indicação cirúrgica (5,10).

Assim, a partir do Gráfico 1 pôde-se verificar predomínio de malformações da orelha externa (23 orelhas) e de malformações da orelha externa associada à média (24 orelhas). As anormalidades da orelha externa

geralmente estão associadas às de orelha média, uma vez que possuem a mesma origem embriológica (1).

Ainda com relação às malformações citadas acima, pôde-se verificar diferentes anomalias descritas pelo médico otorrinolaringologista, mediante o laudo da tomografia computadorizada. Porém, após a avaliação audiológica observou-se que todas apresentaram perda auditiva condutiva, com predomínio do grau moderado (Tabelas 1 e 2). Nos prontuários analisados não foram encontradas descrições detalhadas com relação às malformações de orelha média.

Em apenas 1 orelha foi realizado o diagnóstico de malformação da cadeia ossicular. Inicialmente, o indivíduo em questão foi submetido à avaliação audiológica, sendo constatada perda auditiva condutiva moderada. Como não havia dados relevantes na anamnese, o diagnóstico audiológico levou à suspeita da malformação, o que foi concluído por meio da tomografia computadorizada, cujo laudo confirmou a integridade da orelha externa e a malformação da cadeia ossicular. CRYSDALE (1) relatou que as crianças diagnosticadas com perda auditiva congênita, com ausência de microtia ou atresia, podem apresentar diagnóstico audiológico tardio em razão da deformidade invisível e a perda auditiva, nestes casos, deve ser consequência da deformidade ossicular, anquilose ou fixação do estribo.

Uma vez que os achados audiológicos para as

malformações de orelha externa, de orelha média e de orelha externa associadas à média foram semelhantes, se evidenciou a necessidade da realização da tomografia computadorizada de osso temporal para determinar a extensão da malformação (comprometimento da orelha média).

Apenas 4 orelhas apresentaram malformações associadas de orelha externa, média e interna, cujo diagnóstico foi obtido por meio da tomografia computadorizada de osso temporal. Nestas malformações, observou-se perda auditiva do tipo mista e sensorineural, e o grau variou entre moderado e profundo (Tabela 3). As anormalidades da cóclea e canais semicirculares coexistem com a atresia em 15 a 20% dos casos apenas, o que pode ser justificado pelo fato da orelha interna desenvolver-se separadamente e em período gestacional diferente ao do desenvolvimento da externa (2). Enquanto a orelha interna está bem desenvolvida, a externa e a média estão começando a delinear formas (11).

Ainda por meio da tomografia computadorizada, foi possível observar 4 orelhas internas diagnosticadas com malformação de Mondini. Na audiometria tonal limiar verificou-se perda auditiva sensorineural de grau moderado (1 orelha), severo (1 orelha) e profundo (2 orelhas). Na literatura pesquisada não foram encontrados dados relacionados ao grau da perda auditiva que pudessem ser confrontados.

A partir da Tabela 4, pôde-se verificar que os indivíduos portadores de malformação unilateral, em sua maioria (10 indivíduos), optaram por realizar a cirurgia para a reconstrução da orelha ou a cirurgia para implante ósseo integrado. A presença de audição contralateral normal, provavelmente, influenciou 5 indivíduos não candidatos à cirurgia a permanecerem apenas em controle audiológico e, os demais 3 indivíduos optaram pela adaptação do dispositivo auditivo.

Já nos casos dos indivíduos portadores de malformação bilateral (Tabela 5), a adaptação do dispositivo auditivo por condução aérea ou óssea foi freqüente (13 indivíduos). Nos casos de malformação bilateral a cirurgia é geralmente indicada (2), porém, neste estudo, não foram considerados os critérios adotados para a seleção dos candidatos a este procedimento.

CONCLUSÃO

A partir da análise dos 37 prontuários de indivíduos portadores de malformação de orelha, pôde-se verificar

predomínio de malformações de orelha externa e de malformações de orelha externa associadas às de orelha média. Quanto à perda auditiva, observou-se predomínio de condutiva moderada.

A avaliação audiológica foi importante para verificar o quanto a audição está comprometida, porém não foi suficiente para prever o tipo e a extensão da malformação, o que enfatizou a necessidade da realização da tomografia computadorizada de osso temporal.

A indicação do dispositivo auditivo foi freqüente nos indivíduos com malformação bilateral e a indicação cirúrgica foi freqüente nos indivíduos com malformação unilateral.

REFERÊNCIAS BIBLIOGRÁFICAS

1. Crysedale WS. Otorhinolaryngologic problems in patients with craniofacial anomalies. *Otolaryngol Clin North Am* 1981, 14(1):145-55.
2. Bento RF, Miniti A, Butugan O. Doenças congênitas do ouvido. In: Bento RF, Miniti A, Marone SAM. *Tratado de Otologia*. 1ª ed. São Paulo: EDUSP, Fundação Otorrinolaringologia, FAPESP; 1998, p. 135-42.
3. Gates GA, Valente M. Fitting strategies for patients with conductive hearing loss. In: Valente M. *Strategies for selecting and verifying hearing aid fittings*. New York: Thieme Medical Publishers; 1994, p. 249-66.
4. Fetterman BL, Luxford WM. The rehabilitation of conductive hearing impairment. *Otolaryngol Clin North Am* 1997, 30(5):783-801.
5. Crabtree JA. Congenital atresia: case selection, complications, and prevention. *Otolaryngol Clin North Am* 1982, 15(4):755-62.
6. Silveira TS, Castiquini EAT, Shayeb DR, Meyer ASA. Adaptação de AASI em paciente portador de agenesia de conduto auditivo externo. *Pró-Fono* 2003, 15(1):95-100.
7. van der Pouw KT, Snik AF, Cremers CW. Audiometric results of bilateral bone-anchored hearing aid application in patients with bilateral congenital aural atresia. *Laryngoscope* 1998, 108(4):548-53.
8. Okajima H, Takeichi Y, Umeda K, Baba S. Clinical analysis of 592 patients with microtia. *Acta Otolaryngol Suppl* 1996, 525:18-24.

9. Schuknecht HF. Congenital aural atresia. *Laryngoscope* 1989, 99(9):908-17.

10. Bauer GP, Wiet RJ, Zappia JJ. Congenital aural atresia. *Laryngoscope* 1994, 104(10):1219-24.

11. Ribeiro FAQ. Embriologia da orelha humana. In: Caldas N, Caldas Neto S, Sih T. *Otologia e audiologia em pediatria*. Rio de Janeiro: Revinter; 1999, p. 3-7.