

# *Osteoma Gigante do Seio Etmoidal*

## *Giant Osteoma of the Ethmoidal Sinus*

**Otávio Marambaia\***, **Amaury de Machado Gomes\*\***, **Pablo Pinillos Marambaia\*\*\***, **Maili Pinheiro\*\*\*\***,  
**Fábio Siqueira Costa Almeida\*\*\*\*\***.

\* Otorrinolaringologista - ABORL. Coordenador do estágio de Otorrinolaringologia do INOOA Professor da Disciplina de Otorrinolaringologia da Escola Bahiana de Medicina e Saúde Pública - EBMSP.

\*\* Otorrinolaringologista - ABORL. Preceptor do serviço de Otorrinolaringologia - Inooa.

\*\*\* Otorrinolaringologista - ABORL. Médico Assistente - Inooa.

\*\*\*\* Médica Estagiária do 3º Ano - Inooa.

\*\*\*\*\* Medicina. Residente.

Instituição: Instituto de Otorrinolaringologia Otorrinos Associados - Inooa.  
Salvador / BA – Brasil.

Endereço para correspondência: Otávio Marambaia – Avenida ACM, 2603 – Ed. Ventura de Matos – Salvador / BA – Brasil – CEP: 40280-000 – Telefone: (+55 71) 3270-8000 – Fax: (+55 71) 3270-8020 – E-mail: otaviomarambaia@hotmail.com

Artigo recebido em 12 de Dezembro de 2007. Artigo aceito em 23 de Agosto de 2008.

### RESUMO

#### **Introdução:**

Os osteomas são lesões ósseas com crescimento lento e assintomático que na maioria das vezes é um achado em exames radiológicos solicitados por outro motivo. É a neoplasia benigna mais frequente dos seios paranasais. Os osteomas localizam-se, sobretudo no seio frontal (57 a 80%), seguido dos seios etmoidais (20%), maxilares e raramente no seio esfenoidal. Apresenta discreta predominância no sexo masculino 1,5 e sua incidência é maior nas 3ª e 4ª décadas de vida. O tratamento é cirúrgico independente do tamanho.

#### **Objetivo:**

Descrever um caso de osteoma gigante do seio etmoide mais uma breve revisão da literatura.

#### **Relato do Caso:**

JDA, masculino, 33 anos, apresentava obstrução nasal constante a direita há 01 ano. Ao exame, apresentava assimetria facial à custa da lateralização do globo ocular direito. A tomografia computadorizada dos seios paranasais mostrava lesão com densidade de partes moles ocupando parcialmente à fossa nasal direita, seio etmoide e maxilar direito. O paciente foi submetido à cirurgia com exérese total da lesão. O exame anatomopatológico confirmou osteoma. O paciente evoluiu sem evidências de recorrência da lesão.

#### **Comentários Finais:**

Os osteomas situados no seio etmoidal, independentemente do tamanho, e devidos o risco de complicações, devem ser operados.

#### **Palavras-chave:**

etmoidal, gigante, osteoma, seio.

### SUMMARY

#### **Introduction:**

The osteomas are osseous lesions with slow and asymptomatic growth that most of the times is a finding in radiological exams requested for other reason. It's the most common benign neoplasm of the paranasal sinuses. The osteomas are located mainly in the frontal sinus (57% to 80%), followed by the ethmoidal sinuses (20%), maxillary sinuses and rarely in the sphenoid sinus. It has a discreet predominance in the male sex 1.5 and its incidence is higher in the 3rd and 4th decades of life. The treatment is surgical no matter the size.

#### **Objective:**

To describe a case of giant osteoma of the ethmoidal sinus including a brief literature review.

#### **Case Report:**

JDA, male, 33 years old, presented with a right constant nasal obstruction for 01 year. Upon exam, he presented with facial asymmetry with lateralization of the right ocular globe. The computed tomography of the paranasal sinuses showed a lesion with density of soft parts occupying partially the right nasal cavity, ethmoid sinus and right maxillary. The patient was submitted to surgery with full exeresis of the lesion. The anatomopathological exam confirmed osteoma. The patient evolved without evidences of the lesion recurrence.

#### **Final Comments:**

The osteomas in the ethmoidal sinus, irrespectively of the size and due to the risk of complications, must be operated.

#### **Keywords:**

ethmoidal, giant, osteoma, sinus.

## INTRODUÇÃO

Os osteomas são lesões ósseas de crescimento lento que podem afetar os seios paranasais e que na maioria das vezes são assintomáticos, sendo um achado em exames radiológicos solicitados por outro motivo (1,2,3,4,7). O osteoma é a neoplasia benigna mais frequente dos seios paranasais (1,2,7), sendo localizado sobretudo no seio frontal (57 a 80%) (1,2,3,4,6,7), seguido dos seios etmoidais (20%) (1,3). Apresenta discreta predominância no sexo masculino 1,5 e sua incidência é maior na 4ª década de vida (1,3,4,5). O tratamento é cirúrgico (1,3,5). O presente relato descreve um caso de osteoma gigante do seio etmoidal.

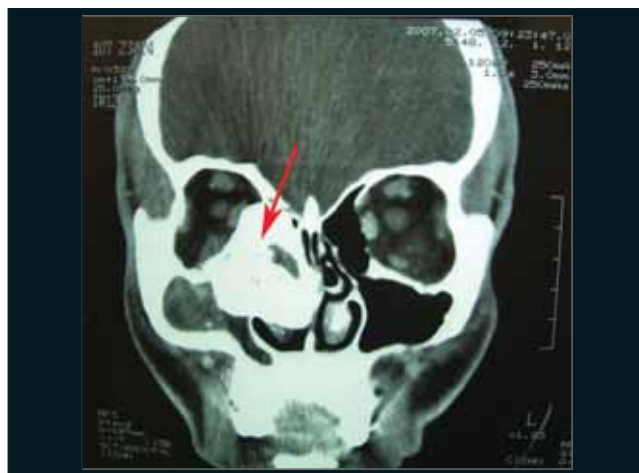## RELATO DE CASO

JDA, sexo masculino, negro, 33 anos, procurou o serviço de otorrinolaringologia com história de obstrução nasal constante a direita há 01 ano. Negava epistaxe e rinorreia. Associado ao quadro apresentava assimetria facial discreta à direita. Ao exame, apresentava assimetria facial à custa da lateralização do globo ocular direito. A endoscopia nasal revelava uma massa endurecida oriunda da parede lateral do lado direito que ocupava parcialmente a luz da fossa nasal deste lado. A tomografia computadorizada dos seios paranasais demonstrava lesão radiopaca e heterogênea, com áreas de densidade de partes moles no seu interior, com limites bem definidos, ocupando parcialmente a fossa nasal direita, seio etmoidal e maxilar direito, com possível acometimento da lâmina papirácea deste lado. (Figuras 1 e 2). O paciente foi submetido à cirurgia através do acesso cirúrgico externo por rinotomia lateral com extensão supra-orbitária (Figura 3) sob anestesia geral, sendo o tumor ósseo fragmentado com uma broca de motor pneumático com exérese total da lesão. O exame anatomopatológico confirmou a suspeita de osteoma (Figura 4). O paciente evoluiu sem evidências de recorrência da lesão (Figura 5).

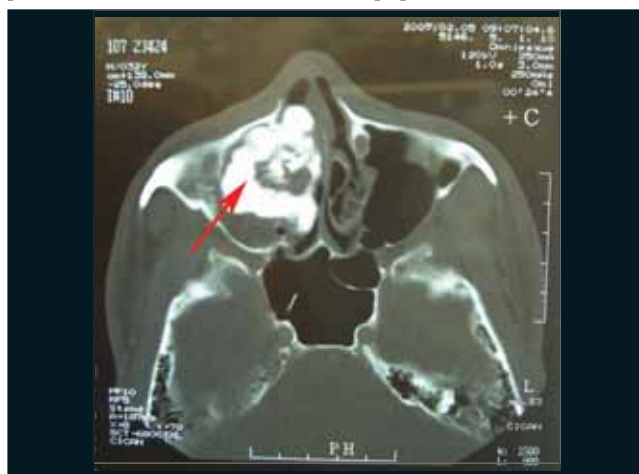## DISCUSSÃO

O osteoma é o tumor benigno mais comum do nariz e seios paranasais (1,2,3,4,7). A sua incidência varia de 0,43% a 3% (2,3,4,7), sendo localizados geralmente no seio frontal (57-80%) (1,3,4,6,7) seguidos dos seios etmoidais (16-25%) (3). Neste caso em questão o osteoma gigante acometia o seio etmoidal e maxilar direito. São mais frequentes no sexo masculino e na 4ª década de vida (1,3,4,5,7).

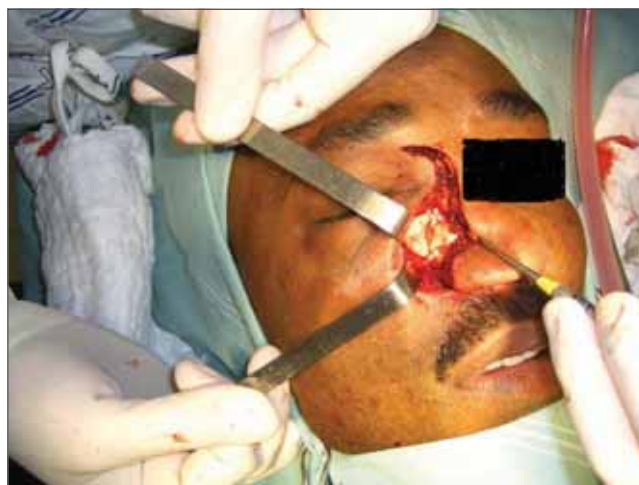A imensa maioria dos osteomas é assintomática (5,7). O sintoma mais frequente nos pacientes com osteoma dos seios etmoidais é a cefaleia frontal ou dor facial (52%) (1,2,3,4,6,7), frequentemente, secundária à obstrução do



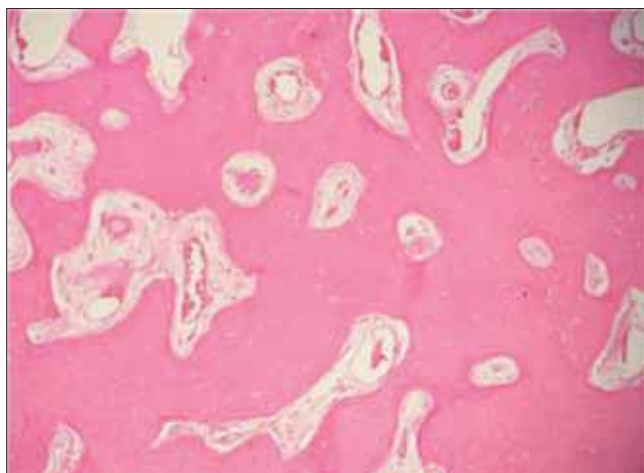
**Figura 1.** TC de face corte coronal, lesão radiopaca e heterogênea, com áreas de densidade de partes moles no seu interior, com limites bem definidos, ocupando parcialmente a fossa nasal direita, seio etmoide e maxilar direito, com possível acometimento da lâmina papirácea deste lado.



**Figura 2.** TC de face corte axial, radiopaca e heterogênea, com áreas de densidade de partes moles no seu interior, com limites bem definidos, ocupando parcialmente a fossa nasal direita, seio etmoide e maxilar direito, com possível acometimento da lâmina papirácea deste lado.



**Figura 3.** Foto intra-operatória. Remoção de osteoma etmoidal utilizando rinotomia lateral com extensão supra-orbitária



**Figura 4.** Foto Lamina. Corte histológico mostrando : trabéculas ósseas permeadas por estroma contendo fibroblastos (HE x 100)

óstio ou infecção do seio. Nosso paciente apresentava apenas obstrução nasal à direita além da assimetria facial sem contudo, apresentar diplopia ou diminuição da acuidade visual.

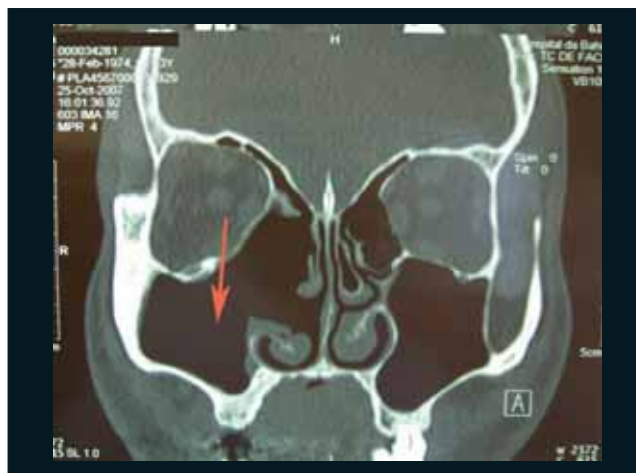O diagnóstico é realizado através de Raio-X simples e Tomografia Computadorizada de seios paranasais (3,4,5,7). O diagnóstico diferencial inclui fibroma ossificante, osteosarcomas, mucocelos e pólipos (4,7).

A indicação cirúrgica dos osteomas dos seios frontais e etmoidais foi revisada Por Savic e Djeric em 1990 e estes sugeriram que todos os osteomas deveriam ser operados quando ultrapassarem os limites do seio frontal, na presença de infecção e em todos os casos de osteomas etmoidais, independentemente de seu tamanho (1,7), pelo risco de complicações. No caso em questão, foi utilizado rinotomia lateral com extensão supra-orbitária como acesso. A escolha da via de abordagem deve levar em conta o tamanho, a localização e a extensão da lesão, contudo, deve-se prevenir ao máximo deformidades estéticas (1,7).

Atualmente o acesso endoscópico tem sido utilizado para o tratamento de osteomas etmoidais pequenos, sem extensão extra-sinusal (1,6,7). O nosso paciente foi submetido à cirurgia por via externa, sendo o tumor ósseo fragmentado com uma broca de motor pneumático, o paciente evoluiu bem sem sequelas.

### COMENTÁRIOS FINAIS

Os osteomas dos seios paranasais são lesões ósseas benignas geralmente assintomáticas, por vezes, lesões grandes podem passar despercebidas até atingirem grandes proporções. Contudo, aqueles situados no seio etmoidal,



**Figura 5.** TC de face corte coronal, pós-cirúrgico.

independentemente do tamanho, e devido o risco de complicações, devem ser operados.

### REFERÊNCIAS BIBLIOGRÁFICAS

- Balieiro OF, Bordash A, Stamm A, Sebusiani BB, Baraúna I. Abordagem Cirúrgica para os Osteomas dos Seios Paranasais. *Rev Bras Otorrinolaringol.* 2004, 70(2):164-170.
- Huang HM, Liu CM, Lin KN, Chen HT. Giant Ethmoid Osteoma with Orbital Extension, a Nasoendoscopic Approach Using an Intranasal Drill. *Laryngoscope.* 2001,111.
- Carvalho C, Schellini S, Tagliarini JV, Nakajima V, Domingues MA. Osteoma do Etmóide com Invasão Orbitária: Relato de Três Casos e Revisão da Literatura. *Arq Bras Oftalmol.* 2007, 70(6):1024-1028.
- Fobe LPO, Melo EC, Cannone LF, Fobe JL. Cirurgia de Osteoma de seio Frontal. *Arq Neuropsiquiatr.* 2002, 60(1):101-105.
- Zouloumis L, Lazarides N, Papadaki M, Epivatianos A. Osteoma of the Ethmoidal Sinus: A Rare Case of Recurrence. *British Journal of Oral and Maxillofacial Surgery.* 2005, 43:520-522.
- Panagiotopoulos V, Tzortzidis F, Partheni M, Iliadis H, Fratzoglous M. Giant Osteoma of the Frontoethmoidal Sinus Associated with Two Cerebral Abscesses. *British Journal of Oral and Maxillofacial Surgery.* 2005, 43:523-525.
- Tiago RSL, Melo ECM, Fobé LPO. Osteomas fronto-etmoidais: aspectos clínicos e cirúrgicos. *Rev Bras Otorrinolaringol.* 2002, 68(4):516-520.