

Corpo Estranho em Meato Acústico Externo: Avaliação de 462 Casos

Foreign-body in External Auditory Meatus: Evaluation of 462 Cases

Marco Aurélio Fornazieri*, **Daniel Cutolo****, **Jemima Herrero Moreira*****, **Paulo de Lima Navarro******,
Lúcio Eidy Takemoto*****, **Rosana Emiko Hesbiki*******, **Luiz Augusto Bergamo Rosseto*******.

* Médico. Residente em Otorrinolaringologia.

** Otorrinolaringologista.

*** Otorrinolaringologista. Fellow em Otorrinolaringologia.

**** Mestre em Otorrinolaringologia pela Unicamp. Professor Assistente do setor de Otorrinolaringologia do Hospital Universitário da Universidade Estadual de Londrina.

***** Otorrinolaringologista. Assistente do setor de Otorrinolaringologia da Universidade Estadual de Londrina.

***** Mestre em Ciências Médicas pela Universidade Estadual de Londrina. Coordenadora do setor de Otorrinolaringologia da Universidade Estadual de Londrina.

***** Acadêmico de Medicina.

Instituição: Departamento de Otorrinolaringologia do Hospital Regional do Norte do Paraná.
Londrina / PR – Brasil.

Endereço para correspondência: Marco Aurélio Fornazieri – Av. Robert Kock, 60 – Bairro Cervejaria – Londrina / PR – Brasil – CEP: 86038-350 - Telefone/Fax: (+55 43) 3371-2000 – E-mail: marcofornazieri@gmail.com

Artigo recebido em 5 de Fevereiro de 2008. Artigo aprovado em 21 de Fevereiro de 2010.

RESUMO

Introdução:

Desde 1950, foram realizados inúmeros estudos dos corpos estranhos em orelhas e vias aéreas superiores. São casos frequentes no pronto socorro e que, se não abordados adequadamente, podem acarretar várias complicações como trauma e perfuração de membrana timpânica, hemorragias de conduto, perda auditiva e otites.

Objetivo:

Determinar a idade, sexo, complicações e tipo de corpos estranhos em meato acústico externo de 462 pacientes atendidos em um hospital terciário.

Método:

Estudo retrospectivo dos casos de corpos estranhos de orelha removidos pelo serviço de Otorrinolaringologia de um hospital terciário no período de 1º de janeiro de 1999 a 31 de julho de 2006.

Resultados:

Os corpos estranhos mais encontrados foram os insetos. A maior incidência de corpo estranho em orelha foi encontrada na faixa etária acima dos 16 anos e no sexo masculino. As complicações ocorreram principalmente na faixa etária abaixo dos 6 anos.

Conclusão:

A prevalência de corpo estranho em orelha nos adultos é elevada. As complicações ocorrem principalmente na faixa etária de 0 a 6 anos. Em nosso serviço, os insetos são os mais frequentes e os responsáveis pela maior parte das complicações.

Palavras-chave:

corpos estranhos, orelhas, epidemiologia.

SUMMARY

Introduction:

Since 1950, a numberless of studies of the foreign-bodies in ears and upper airways were executed. They are usual cases in the emergency rooms and, if they are not rightly addressed, they can bring about several complications as trauma and tympanic membrane perforation, auditory meatus hemorrhagia, hearing loss and otitis.

Objective:

Establish the age, sex, complications and foreign-bodies' type in external auditory meatus of 462 patients attended in a tertiary hospital.

Method:

A retrospective study of the cases of ear' foreign-bodies removed by the otorhinolaryngology service of a tertiary hospital in the period of January 1, 1999 to July 31, 2006.

Results:

The insects were the foreign-bodies more found. The major incidence of foreign-body in an ear was found in the age group above 16 years old and, in the male sex. The complications occurred mostly in the age group below 6 years old.

Conclusion:

The foreign-body' prevalence in an ear of the adults is high. The complications occur mostly in 0 to 6 years old age group. In our service, the insects are the most frequents and the responsible for the major part of the complications.

Keywords:

Foreign-bodies, ears, epidemiology

INTRODUÇÃO

Desde o início da década de 1950 são publicados anualmente numerosos trabalhos sobre os corpos estranhos encontrados nas vias aéreas superiores (1). Contudo, poucos dão enfoque a todas as faixas etárias, polarizando esse tipo de estudo na infância, pré-adolescência e adolescência, não incluindo a idade adulta.

Corpos estranhos no nariz e nas orelhas chegam continuamente ao Pronto Socorro (2). Os mais frequentes na área otorrinolaringológica são os da orelha externa (3,4,5) e são relatados principalmente na infância. As complicações estão diretamente relacionadas aos tipos de corpos estranhos envolvidos, que são os mais diversos: papel, tecidos, algodão, borrachas, vidro, contas de colar, casca de pipoca, miçangas, mosquitos e baratas (6). O conhecimento do tipo de objeto a se retirar é fundamental para a escolha do instrumental adequado e para o sucesso da abordagem (7).

É evidente na prática clínica a maior dificuldade da retirada de corpos estranhos da orelha em comparação com os das fossas nasais. Apesar disso, a maioria dos casos é retirada facilmente. Geralmente, apenas uma porcentagem pequena - ao redor de 10% - de pacientes com corpos estranhos em orelha necessitam de anestesia geral para remoção (4) e, raramente, são utilizados procedimentos mais agressivos como, por exemplo, incisão endaural, para remoção (8).

Se não manejados adequadamente os corpos estranhos de meato acústico externo podem levar a uma série de complicações como laceração do meato, perfuração da membrana timpânica, corpo estranho residual, perda auditiva, comprometimento de labirinto membranoso, edema de conduto dificultando uma abordagem especializada posterior (4,6,9).

O objetivo do nosso trabalho foi verificar a idade, sexo, complicações e tipos de corpos estranhos de meato acústico externo dos pacientes de todas as faixas etárias atendidos no serviço de Otorrinolaringologia de um hospital terciário.

MÉTODO

Estudo retrospectivo através da coleta dos dados de prontuários referentes a idade, sexo, tipo de corpo estranho e complicações de todos os pacientes atendidos em um hospital terciário devido a corpos estranhos nas orelhas, do período de 1º de janeiro de 1999 a 31 de julho de 2006. Foram excluídos os pacientes em que não foi encontrado

corpo estranho na otoscopia. Os pacientes desse hospital são procedentes da zona urbana e também da zona rural. É frequente a manipulação prévia por outro profissional antes da chegada em nosso serviço, porém esse dado não foi incluído na análise por não constar na maioria dos prontuários.

O preenchimento dos dados foi realizado da seguinte forma:

Data: _____

Nome: _____

Idade: _____

Sexo: _____

Complicação: _____

Tipo de Corpo Estranho: _____

RESULTADOS

Foram analisados 462 casos de corpo estranho em orelha. Conforme mostrado na Tabela 1, os pacientes acima dos 16 anos foram os mais acometidos, 187 casos (40.5%) e os tipos de corpos estranhos encontrados foram os mais diversificados (Figura 1 a 3). Também vemos que o corpo estranho mais encontrado foram os insetos, 127 casos (27.5%) e o sexo masculino o mais acometido com 286 casos (62%). Na Tabela 2, observa-se que a idade com maior índice de complicações foi de 0 a 6 anos. A Tabela 3 mostra que os insetos, sementes e peças ornamentais foram responsáveis pela maior parte das complicações.

Os Gráficos 1 e 2 caracterizam os 80 pacientes (17,3%) que necessitaram de anestesia geral para remoção segundo, respectivamente, o tipo de corpo estranho e a idade do paciente. Dos 80, os tipos de corpo estranho mais frequentes eram o feijão (21 casos) e outras sementes (18 casos). Cinquenta e oito casos que necessitaram de anestesia tinham idade menor de 6 anos.

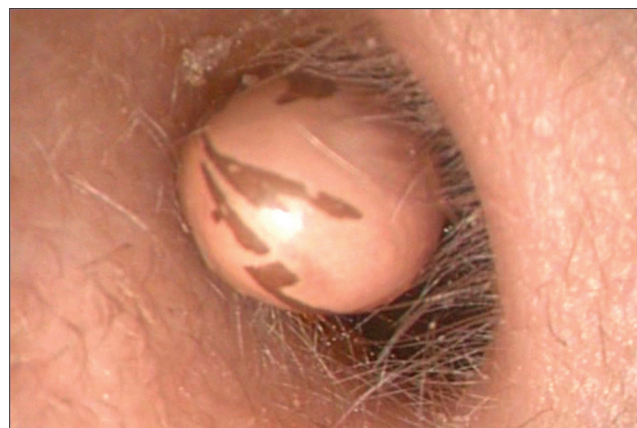

Figura 1. Feijão em meato acústico externo (MAE).

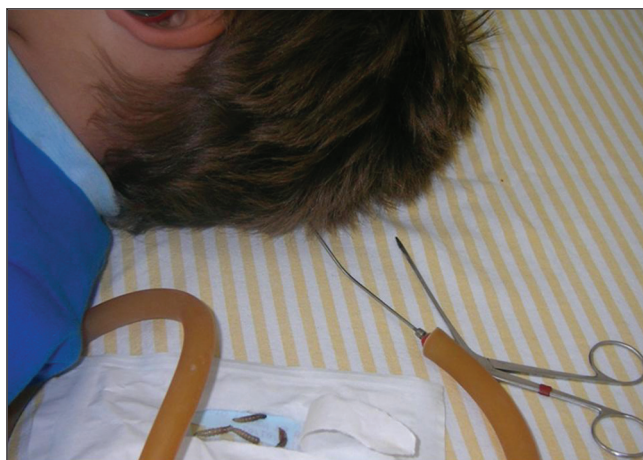


Figura 2. Míase em meato acústico externo de criança.

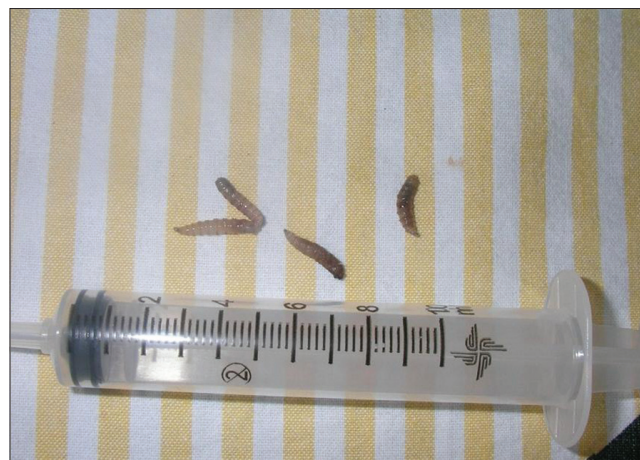

Figura 3. Míase de MAE.

Tabela 1. Tipo de corpo estranho em meato acústico externo por idade e sexo.

Tipo de Corpo Estranho	0-3 anos		4-6 anos		7-9 anos		10-12 anos		13-16 anos		> 16 anos		Total	
	M	F	M	F	M	F	M	F	M	F	M	F	M	F
Inseto (27,5%)	4	2	6	0	8	3	3	3	2	2	61	33	84	43
Peças Ornamentais*(15%)	11	9	14	6	4	7	5	2	1	0	3	7	38	31
Outras Sementes**(11,5%)	8	5	14	12	4	1	4	0	0	0	5	0	35	18
Algodão(9,7%)	0	1	1	1	0	0	0	1	0	1	19	21	20	25
Feijão(9,7%)	4	1	10	3	8	5	6	1	2	2	2	1	32	13
Pedaços de Madeira***(4,8%)	1	1	0	1	1	0	0	1	0	0	11	6	13	9
Papel(4,1%)	4	0	4	2	4	0	1	0	2	0	1	1	16	3
Isopor(2,4%)	1	3	4	1	0	0	0	0	2	0	0	0	7	4
Borracha(1,9%)	1	1	2	0	1	0	3	0	0	1	0	0	7	2
Pedra(1,9%)	1	2	4	0	0	0	0	0	0	0	1	1	6	3
Ponta de lápis(1,5%)	1	0	2	3	1	0	0	0	0	0	0	0	4	3
Miscelânea****(10%)	6	2	5	10	1	3	1	1	0	3	11	3	24	22
Total (100%)	42	27	66	39	32	19	23	9	9	9	114	73	286	176

* Contas de rosário e colar, bolinhas, pérolas, brinco, miçangas.

** Laranja, poncã, milho, arroz, soja, trigo, alpiste...

*** Palitos de dente, de fósforo e gravetos.

**** Cocha, vidro, giz, fio de cabelo, sabonete, plástico, papel alumínio, parafuso, gesso, chumbinho, metal, tampão de silicone, folha de árvore, massa de modelar, prego, pão, cimento, pilha de relógio, tampa de caneta, soda, imã, bala doce (Tic tac®).

Tabela 2. Complicações decorrentes de corpo estranho em orelha segundo idade.

Complicações	0-6 anos	7-12 anos	13-16 anos	> 16 anos	Total
Laceração Meato	31	11	3	16	61 (64,2%)
Perfuração Membrana	6	3	1	8	18 (19%)
Otite Externa	5	1	1	9	16 (16,8%)
Total	42 (44,2%)	15(15,8%)	5(5,3%)	33(34,7%)	95(100%)

Tabela 3. Complicações por tipo de corpo estranho.

Tipo de Corpo Estranho	Perfuração Membrana Timpânica	Otite Externa	Laceração Meato	Total
Inseto	7	4	14	25 (26.3%)
Outras Sementes	0	1	15	16 (16.8%)
Peças Ornamentais	1	0	12	13 (13.7%)
Pedaços Madeira	4	2	3	9 (9.5%)
Feijão	2	0	6	8 (8.4%)
Algodão	0	4	1	5 (5.3%)
Pedra	1	0	2	3 (3.2%)
Isopor	0	1	2	3 (3.2%)
Ponta de lápis	0	1	1	2 (2.1%)
Papel	0	0	1	1 (1%)
Miscelânea*	3	3	4	10 (10.5%)
Total	18	16	61	95

* Cimento, tampão auricular, giz, pilha de relógio, plástico, papel alumínio, parafuso, concha de areia, soda.

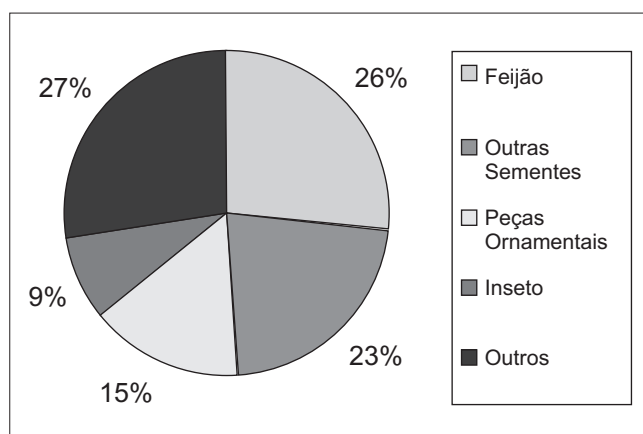


Gráfico 1. Necessidade de anestesia geral segundo o tipo de corpo estranho.

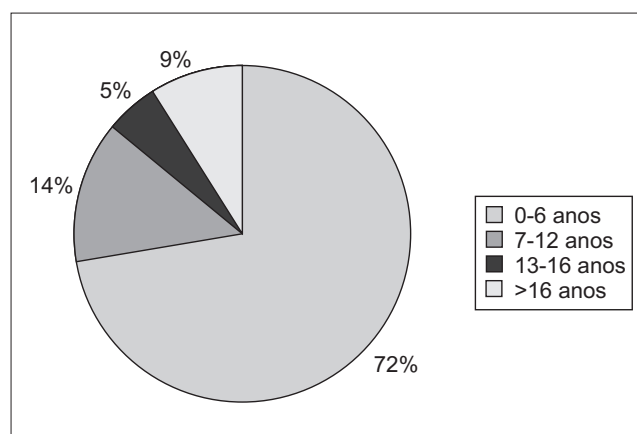


Gráfico 2. Necessidade de anestesia geral segundo a faixa etária.

Entre os 4 e 12 anos (165 casos), foi encontrada uma maior prevalência dos casos de corpo estranho em orelha no período de férias: janeiro (22 casos), fevereiro (19 casos) e julho (19 casos).

DISCUSSÃO

Corpo estranho em orelha externa é uma causa frequente de atendimento em pronto socorro. Diversos motivos levam a essa intercorrência, desde a entrada acidental de objetos, até manipulação relacionada a curiosidade infantil, brincadeiras, tentativa de higiene local, prurido.

Aparentemente de fácil remoção, muitos profissionais se prontificam em remover os corpos estranhos das orelhas. Assim, deparam-se com uma diversidade de objetos cujo sucesso da retirada depende de instrumental adequado.

Dos 462 casos de corpo estranho em orelha, 186 casos (40.5%) eram de pacientes acima de 16 anos. Desses, 94 casos (50,27%) eram insetos. Nessa faixa etária, ocorreram 33 complicações, sendo 8 casos de perfuração da membrana timpânica. A manipulação inapropriada do meato acústico externo com uma diversidade de objetos tem papel importante nessas complicações. Fica assim evidente a importância de se conscientizar a população a evitar o uso de objetos para limpeza e alívio do prurido auricular. A alta prevalência de insetos pode ser explicada pelo fato do hospital estudado ser referência em uma região predominantemente rural. As características climáticas da região com verões quentes e úmidos também favoreceriam a exposição a insetos.

Além dos insetos, peças ornamentais e outras sementes foram os objetos mais comumente encontrados, sendo que os insetos e as sementes causaram mais complicações. Dos 45 pacientes com feijão em orelha, 21 (46.6%), necessitaram de remoção do corpo estranho sob anestesia

geral. Devido as características de expansibilidade das sementes, principalmente quando em contato com umidade, elas ocupam grande parte do conduto, piorando o desconforto para o paciente. Tentativas de remoção caseira com lavagem e uso de objetos domiciliares pioram o quadro clínico do paciente, que acaba chegando ao serviço terciário com sinais e sintomas inflamatórios importantes, com difícil manipulação local que obriga o especialista a recorrer a anestesia geral.

A distribuição quanto ao sexo em diversos estudos não é homogênea. Há alguns (10, 11), como o nosso, que indicam maior incidência no sexo masculino e outros (4,5) que mostram um equilíbrio da incidência entre os dois sexos.

Oitenta pacientes (17.3%) necessitaram anestesia geral, valor intermediário ao encontrado em estudos semelhantes que varia de 8.6% (4) a 30% (12).

A incidência de complicação em nosso serviço foi de 95 casos (20,5%) e uma das possíveis causas é a manipulação prévia por não especialista que ocorre antes da chegada do paciente ao serviço terciário. Costa verificou que as complicações mais frequentes foram respectivamente laceração em meato acústico externo, infecção de meato e perfuração de membrana timpânica (13). Já Neto teve como principal complicação a laceração de meato (14). Em nosso estudo foram encontrados dados análogos, com a laceração em primeiro lugar (61 casos) seguida da perfuração de membrana timpânica (18 casos) e a otite externa (16 casos).

CONCLUSÃO

Em nosso estudo, a incidência de corpos estranhos de meato acústico externo em adultos foi elevada. As complicações ocorreram principalmente na faixa etária de 0 a 6 anos. O tipo de corpo estranho mais encontrado foram os insetos.

REFERÊNCIAS BIBLIOGRÁFICAS

1. Garcia B. Foreign bodies in otorhinolaryngology; diagnostic and therapeutic considerations. *Clinica y Laboratorio*. 1951, 52:102-7.
2. Mackle T, Conlon B. Foreign bodies of the nose and ears in children Should these be managed in the accidente and emergency setting? *International Journal of Pediatric Otorhinolaryngology*. 2006, 70(3):425-428.

3. Bento RF et al. Corpos Estranhos. In: Bento RF. et al Tratado de Otologia. São Paulo: Fundação Otorrinolaringologia; 1998, 153-155.

4. Balbani APS, Sanchez TS, Butugan O, Kii MA, Angélico Jr FV, Ikino CMY, D'Antonio WEP. Ear and nose foreign body removal in children. *International Journal of Pediatric Otorhinolaryngology*. 1998, 46(1):37-42.

5. Endican S, Garap JP, Dubey SP. Ear, nose and throat foreign bodies in Melanesian children: An analysis of 1037 cases. *International Journal of Pediatric Otorhinolaryngology*. 2006, 70(9):1539-1545.

6. Schulze SL, Kerschner J, Beste D. Pediatric external auditory canal foreign bodies: a review of 698 cases. *Otolaryngol Head Neck Surg*. 2002, 127(1):73-78.

7. Figueiredo RR, Azevedo AA, Kós AOA, Tomita S. Corpos estranhos de fossas nasais: descrição de tipos e complicações em 420 casos. *Rev Bras Otorrinolaringol*. 2006, 72(1):18-23.

8. Engelsma RJY, Lee WC. Case Report, Impacted aural foreign body requiring endaural incision and canal widening for removal. *International Journal of Pediatric Otorhinolaryngology*. 1998, 44(2):169-171.

9. Kojima H, Tanaka Y, Mori E, Uchimizu H, Moriyama H. Penetrating vestibular injury due to a twig entering via the external auditory meatus. *American Journal of Otolaryngology*. 2006, 27(6):418-42.

10. Tiago RSL, Salgado DC, Corrêa JP, Pio MRBP, Lambert EE. Corpo estranho de orelha, nariz e orofaringe: experiência de um hospital terciário. *Rev Bras Otorrinolaringol*. 2006, 72(2):177-81.

11. Thompson SK, Wein RO, Dutcher PO. External auditory canal foreign body removal: management practices and outcomes. *Laryngoscope*. 2003, 113(11):1912-1915.

12. Ansley JF, Chunningham MJ. Treatment of Aural Foreign Bodies in Children. *Pediatrics*. 1998, 101(4):638-641 .

13. Costa et al. Corpos Estranhos em Otorrinolaringologia: Aspectos Epidemiológicos de 346 casos. *Arq Int Otorrinolaringol*. 2007, 11(2):109-115.

14. Neto JJS, Lima JCB, Vitale RF, Geminiani RJ. Corpos Estranhos em Otorrinolaringologia - Levantamento do Hospital Monumento e Clínica Otorhinus. *Arq Int Otorrinolaringol*. 2007, 11(3):305-310.