Artigo Original

Int. Arch. Otorhinolaryngol. 2013;17(3):246-250.
DOI: 10.7162/S1809-97772013000300003

Endoscopic surgery in the treatment of crista galli pneumatization evolving with localizated frontal headaches

Cirurgia endoscópica no tratamento da pneumatização da crista galli evoluindo com cefaléia frontal localizada

Jan Alessandro Socher[1], Pedro Geisel Santos[2], Vinicius Cidral Correa[3], Leandro Caetano de Barros e Silva[3].

1) Professor da Disciplina de Otorrinolaringologia da FURB – Fundação Universidade Regional de Blumenau/Doutorado em Otorrinolaringologia pela Faculdade de Medicina da Universidade de São Paulo.
2) Médico Otorrinolaringologista.
3) Acadêmico do curso de Medicina da FURB - Fundação Universidade Regional de Blumenau.

Institution: FURB - Regional University of Blumenau.
Blumenau / SC – Brazil.
Endereço para contato: Alameda Duque de Caxias, 145 – sala 306 – Bairro Centro – CEP: 89015-010 – Blumenau /SC / Brasil – Telefone: (+55 47) 3035-4640 - E-mail: otorhinus_blumenau@yahoo.com.br
Artigo recebido em 19 de Novembro de 2012. Artigo aprovado em 19 de Março de 2013.

Summary

Introduction: The crista galli is part of the ethmoid bone and thus may suffer from the process of pneumatization. Pneumatization occurs in between 3% and 14% of patients, resulting from air cells in the frontal or ethmoid sinuses.
Aim: To describe 3 cases of crista galli pneumatization in which the patients developed infection and were treated surgically by endoscopic techniques.
Method: We present 3 case studies of patients complaining of severe frontal headaches. The patients underwent ENT evaluation, examination by video-endoscopy, and computed tomography, which identified crista galli pneumatization with mucosal thickening and the presence of fluid. Patients underwent treatment with antibiotics and corticosteroids; however, they showed no symptomatic improvement, displayed recurrence of symptoms, and maintained radiographic changes. Thus, patients then underwent drainage through the crista galli via an endoscopic procedure.
Discussion: During surgery, mucopurulence and/or mucosal thickening and edema were identified in the pneumatized crista galli. There were no complications during or after surgery. Postoperatively, headache was improved in patients after a minimum follow-up of 6 months.
Conclusion: Crista galli pneumatization can result in infection, simulating rhinosinusitis. When there is little response to drug therapy, endoscopic surgical treatment is required; the current cases demonstrate that this technique is safe and effective.
Keywords: Natural Orifice Endoscopic Surgery; Video-Assisted Surgery; Headache.

Resumo

Introdução: A crista galli é parte do osso etmóide e, desta forma, pode sofrer processo de pneumatização. Esta pneumatização pode ocorrer entre 3% a 14% dos pacientes sendo decorrente de células dos seios etmoidal ou frontal.
Objetivo: Descrever 3 casos de pneumatização da crista galli que evoluíram com processo infeccioso e foram tratados cirurgicamente por técnica endoscópica.
Relatos de Casos: São apresentados 3 pacientes com queixa principal de intensa cefaléia frontal localizada. Foram submetidos a avaliação otorrinolaringológica, exame de vídeo-endoscopia nasossinusal e na tomografia computadorizada identificou-se pneumatização da crista galli com espessamento ou nível líquido. Os pacientes realizaram tratamento com antimicrobianos, corticoesteróides e sintomáticos sem melhora ou recorrência do quadro clínico e mantendo as alterações radiológicas. Assim, os pacientes foram submetidos a drenagem da crista galli através de técnica endoscópica.
Discussão: Nos casos foram drenados no transoperatório secreção mucopurulenta e/ou identificado edema e espessamento mucoso na pneumatização da crista galli. Não houve intercorrências trans e pós-operatórias. Os pacientes melhoraram da queixa de cefaléia no pós-operatório mínimo de 6 meses.
Conclusão: A pneumatização da crista galli pode ser vítima de processo infeccioso simulando quadros de rinossinusite e apresentaram pouca resposta terapêutica medicamentosa, exigindo tratamento cirúrgico endoscópico que demonstrou ser seguro e eficaz.
Palavra-chave: Cirurgia Endoscópica por Orifício Natural; Cirurgia Vídeoassistida; Cefaleia.

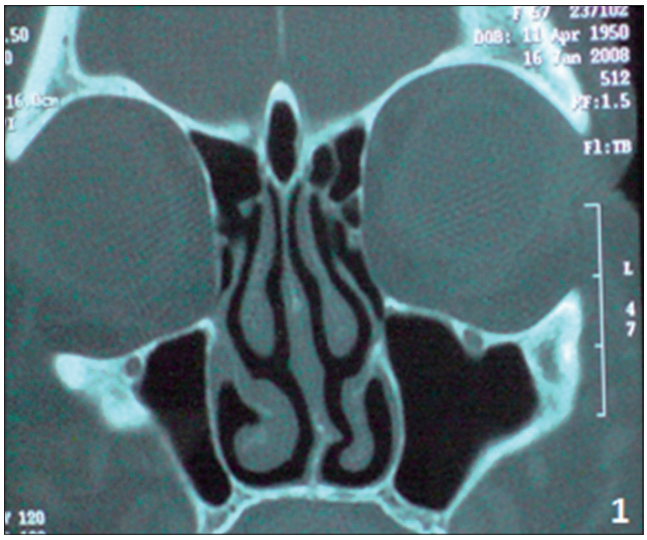

Figura 1. TC pré-operatória em corte coronal demonstrando pneumatização da crista galli com espessamento de mucosa.

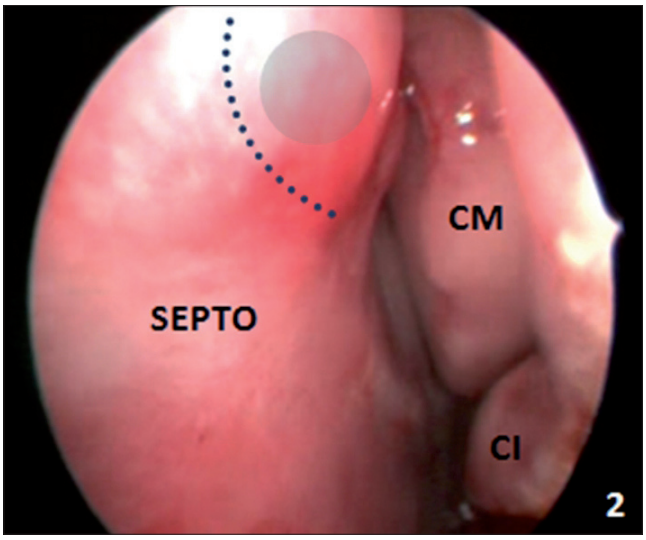

Figura 2. Visualização vídeo-endoscópica da fossa nasal esquerda com fotomontagem demonstrando o local da incisão septal e da abertura da parede óssea da crista galli pneumatizada. Aonde: SEPTO= septo nasal; CM= concha nasal média; CI= concha nasal inferior.

Introdução

A crista gali situa-se na linha média sobre a lâmina cribiforme. A foice cerebral atribui a essa formação óssea uma borda posterior fina e ligeiramente curva, sendo que a borda anterior é ligada ao osso frontal completando a margem dos forames cecuns. Embriologicamente essa formação óssea deriva do osso etmoide (1). No que diz respeito a pneumatização da crista galli duas teorias são vigentes: a pneumatização é advinda do seio etmoidal e na outra seria resultante do seio frontal. A teoria mais antiga em que a pneumatização resultaria do seio etmoidal baseia-se na origem embriológica da crista, ou seja, osso etmoidal. Assim, o deslocamento de células etmoidais da região do resseço frontal levaria a uma aeração aumentada da crista galli (2). Já na teoria da pneumatização pelo osso frontal, ocorre provável extensão do seio caracterizada por aeração aumentada além da margem normal do osso frontal (3). Para a incidência de pneumatização da crista galli foram encontrados valores entre 2,8% a 14,1% dependendo da população estudada (2,4,5). A possibilidade de acometimento inflamatório e/ou infeccioso na pneumatização da crista galli é um achado digno de nota, contudo pelo o que tudo indica é um acometimento bastante raro uma vez que não encontramos relatos na literatura.

Objetivo

O objetivo do presente estudo é descrever 3 casos aonde a pneumatização da crista galli evoluiu para processo inflamatório e infeccioso sendo tratados cirurgicamente por técnica endoscópica.

Caso Clínico 1

Paciente do gênero feminino, com 57 anos de idade procura Serviço Especializado em Otorrinolaringologia de Blumenau/SC em junho de 2008 com queixa de cefaléia frontal localizada no último ano. A paciente relatava tratamentos medicamentosos prévios para "sinusite" com azitromicina durante 5 dias, amoxicilina durante 10 dias e associação de amoxicilina/clavulanato de potássio durante 10 dias, sempre com recorrência e piora progressiva dos sintomas. O exame de vídeo-endoscopia nasossinusal demonstrou hipertrofia de conchas nasais inferiores e médias bilateralmente associada a desvio de septo em fossa nasal esquerda sem outras particularidades. Foi solicitada tomografia computadorizada (TC) de seios paranasais e cavidade nasal, em cortes axial, coronal e sagital, com janela óssea entre 2500 a 3500 rads que evidenciou pneumatização da crista galli com discreto espessamento mucoso em seu interior (Figura 1). A partir deste achado foi indicada cirurgia endoscópica por via trans-septal através da fossa nasal esquerda para drenagem e limpeza da pneumatização da crista galli (Figura 2).

Caso Clínico 2

Paciente do gênero feminino, com 35 anos de idade, procurou Serviço Especializado em Otorrinolaringologia em agosto de 2010 com queixa de cefaléia frontal localizada, cacosmia e obstrução nasal com piora progressiva nos 6 meses antecedentes a consulta. Foi encaminhada por manter os sintomas após tratamento medicamentoso com associação amoxicilina/clavulanato de potássio durante 10

Figura 3. TC em corte coronal demonstrando espessamento mucoso e obliteração da crista galli pneumatizada.

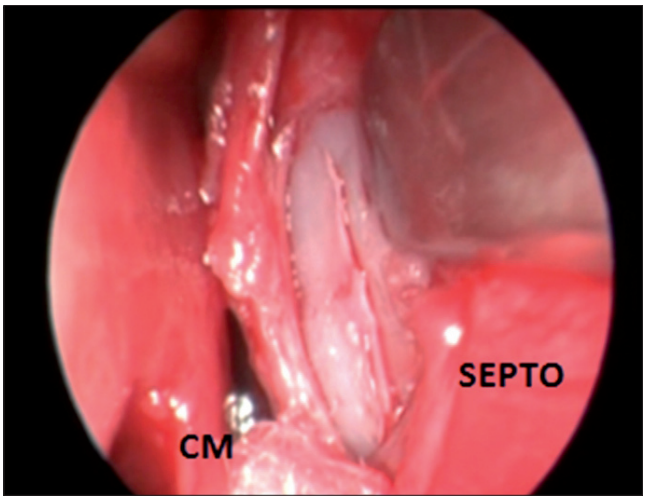

Figura 4. Visualização endoscópica trans-operatória da fossa nasal direita demonstrando a incisão e o descolamento septal através da fossa nasal direita. Aonde: SEPTO= septo nasal; CM= concha nasal média.

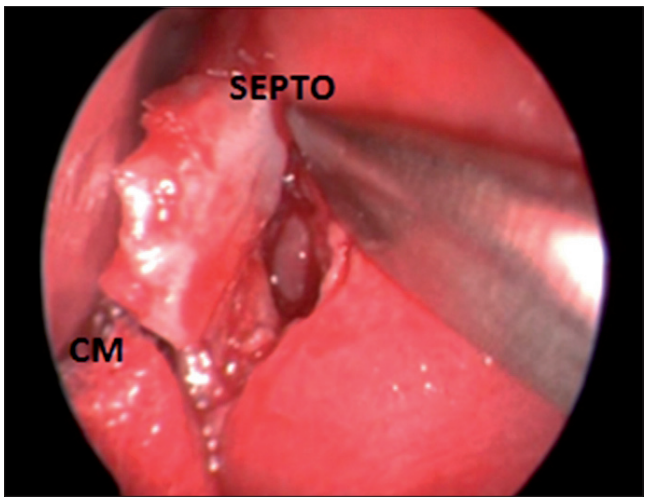

Figura 5. Visualização endoscópica trans-operatória da fossa nasal direita demonstrando a ressecção septal para abordagem da parede óssea da crista galli pneumatizada. Aonde: SEPTO= septo nasal; CM= concha nasal média.

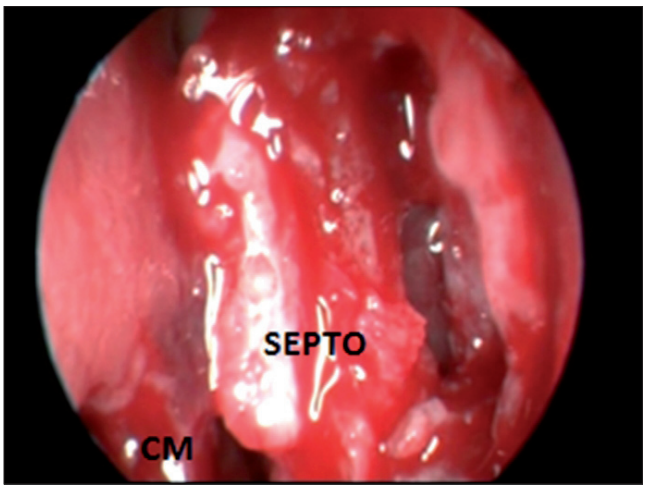

Figura 6. Visualização endoscópica trans-operatória da fossa nasal direita demonstrando a abertura trans-septal da parede óssea da crista galli pneumatizada. Aonde: SEPTO= septo nasal; CM= concha nasal média.

dias. A vídeo-endoscopia nasossinusal demonstrava desvio de septo e hipertrofia de conchas nasais inferiores sem outras particularidades. Foi solicitada TC de seios paranasais e cavidade nasal, em cortes axial, coronal e sagital, com janela óssea entre 2500 a 3500 rads que evidenciou pneumatização da apófise crista galli com sinais de espessamento mucoso e obliteração em seu interior. Foi introduzido então tratamento com antibioticoterapia (levofloxacina na dose de 500mg/dia) durante 14 dias, corticoesteróide (prednisona na dose de 40mg/dia) durante 7 dias e analgésico sintomático. A paciente apresentou melhora momentânea dos sintomas, mas 5 dias após o término do antibiótico houve recorrência do quadro clínico. A paciente realizou então nova TC de seios paranasais e cavidade nasal que demonstrou a manutenção do espessamento mucoso e a obliteração no interior da pneumatização da crista galli (Figura 3). Foi indicada então cirurgia endoscópica por via trans-septal através da fossa nasal direita para drenagem e limpeza da pneumatização da crista galli (Figuras 4 a 7).

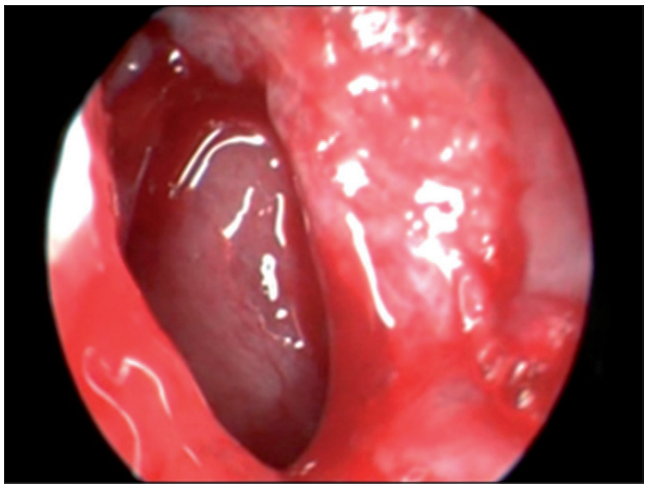

Figura 7. Visualização endoscópica trans-operatória da fossa nasal direita demonstrando o detalhe da abertura da crista galli pneumatizada evidenciando edema e espessamento mucoso do seu revestimento.

Figura 8. Corte coronal de tomografia computadorizada demonstrando espessamento mucoso e secreção no interior da pneumatização da crista galli.

Caso Clínico 3

Paciente do gênero masculino, com 31 anos de idade, procura Serviço Especializado em Otorrinolaringologia em abril de 2012 com queixa de obstrução nasal crônica desde a infância associada a sintomas de congestão, rinorréia e dor facial localizada em região frontal nos últimos 3 meses sem melhora com dois tratamentos prévios com antimicrobianos (levofloxacina e amoxicilina com duração de 10 dias e 14 dias respectivamente). Relatou histórico de intervenção cirúrgica prévia de adenoidectomia aos 5 anos de idade. Ao exame vídeo-endoscópico nasossinusal identificou-se a presença de desvio septal em fosssa nasal esquerda associado a leve hipertrofia de conchas inferiores e concha média direita com hipertrofia de tecido linfóide em cavum. Solicitado TC de seios paranasais e cavidade nasal em cortes axial, coronal e sagital que identificou desvio do septo nasal com formação de esporão ósseo, proeminência das partes moles do cavum e pneumatização significativa da crista galli com espessamento mucoso e nível líquido em seu interior (Figura 8). O paciente foi submetido a intervenção cirúrgica nasossinusal de ressecção de tecido linfóide em cavum e de drenagem da pneumatização da crista galli por via endoscópica trans-septal. Não houve intercorrências trans ou pós-operatórias. O paciente evoluiu com melhora absoluta do quadro clínico até o presente momento no acompanhamento pós-operatório de 6 meses.

Discussão

A maioria dos estudos na literatura são descrições anatômicas da crista galli a partir de achados encontrados em levantamentos de séries de exames de tomografia computadorizada ou no acesso a base anterior do crânio por cirurgia endoscópica (1-5). Houve no estudo um predomínio de acometimento da crista galli no gênero feminino na proporção de 2 mulheres : 1 homem entre as idades de 31 a 57 anos. No entanto, não se encontrou na literatura referências a pneumatização da crista galli relacionada a queixas de cefaléia e muito menos evidências da possibilidade de infecção da mesma.

No presente estudo foi possível acessar a pneumatização da crista galli nos três casos através de técnica endoscópica trans-septal confirmando os achados das TCs que demonstravam sinais inflamatórios e/ou infecciosos. Na primeira paciente identificou-se edema e espessamento mucoso enquanto nos segundo e terceiro casos houve drenagem de secreção purulenta associada identificação de edema e espessamento mucoso no interior da pneumatização da crista galli. Não ocorreram intercorrências trans ou pós-operatórias nos três procedimentos. Mas é importante ressaltar que o domínio da técnica endoscópica e da anatomia desta região é fundamental, principalmente pela proximidade da crista galli com a lâmina cribiforme e as demais estruturas da base anterior do crânio. Os pacientes receberam alta hospitalar no mesmo dia, aproximadamente 8 horas após o término da cirurgia. Foi administrado antibioticoterapia (levofloxacina na dose de 500mg/dia oral durante 10 dias no primeiro caso e clindamicina na dose de 900mg/dia oral durante 10 dias nos demais casos) além de corticoesteróide (prednisona na dose de 40mg/dia oral durante 7 dias). Os retornos pós-operatórios (PO) foram semanais durante o primeiro mês e mensais nos outros 6 meses subseqüentes a fim de garantir através de exames vídeo-endoscópicos a manutenção da perviedade da abertura realizada na

pneumatização da crista galli. Após, os pacientes foram orientadas a retornar anualmente ou se houvesse necessidade.

O material coletado foi enviado para cultura bacteriana e fúngica, mas os resultados foram inconclusivos o que pode ser explicado pelo uso de antimicrobianos diversos anteriormente às cirurgias. O uso de diferentes antibióticos prescritos com base nos critérios clínicos para "rinossinusite" foi um dado comum na história de todos os pacientes previamente ao tratamento cirúrgico. Além disso, o uso destes antimicrobianos prévios aparentemente não obtiveram sucesso no tratamento desta condição em vista da manutenção ou recorrência dos sintomas em todos os pacientes.

Os achados dos exames de vídeo-endoscopia nasossinusal foram inespecíficos sem contribuir significativamente para o diagnóstico destes casos sendo que a suspeita de processo inflamatório e/ou infeccioso na pneumatização da crista galli somente foi confirmada através de exame de tomografia computadorizada de seios paranasais.

O resultado anátomo-patológico confirmou em todos os casos a presença de fragmentos de mucosa do trato aéreo superior revestida por epitélio pseudo-estratificado ciliado repousando sobre cório contendo discreta quantidade de células inflamatórias mononucleares com discretos eosinófilos característico de processo inflamatório crônico de mucosa respiratória contidos no interior da crista galli. Além disso, no terceiro paciente confirmou-se com o exame anátomo-patológico a presença de tecido linfóide em rinofaringe sem sinais de malignidade compatível com tonsila faríngea.

Os pacientes somente se queixaram de obstrução nasal e hiposmia/anosmia transitória no PO, mas apresentaram melhora completa dos sintomas e não apresentaram recorrência do quadro clínico em um acompanhamento de 3 anos na primeira paciente, de 1 ano e 6 meses no segundo caso e de 6 meses no terceiro paciente.

Conclusão

A pneumatização da crista galli pode ser acometida por processo inflamatório e/ou infeccioso simulando quadros de rinossinusite e apresentaram pouca resposta a terapêutica medicamentosa, exigindo tratamento cirúrgico endoscópico que demonstrou nestes casos ser seguro e eficaz.

Referencias Bibliográficas

1. Som PM, Park EE, Naidich TP, Lawson W. Crista Galli Pneumatization Is an Extension of the Adjacent Frontal Sinuses. AJNR Am J Neuroradiol. 2009;30:31–3.

2. Hajiioannou J, Owens D, Whittet HB. Evaluation of anatomical variation of the crista galli using computed tomography. Clin Anat. 2010;23(4):370-3.

3. Miranda CMNR, Maranhão COM, Arraes FMNR, Padilha IG, Farias LPG, Jatobá MAS, Andrade ACM, Padilha BG. Variações anatômicas das cavidades paranasais à tomografia computadorizada multislice: o que procurar? Radiol Bras. 2011;44(4):256-62.

4. Dutra LD, Marchiori E. Tomografia computadorizada helicoidal dos seios paranasais na criança: avalização das sinusopatias inflamatórias. Radiol Bras. 2002;35(3):161–9.

5. Lee JM, Ransom E, Lee JYK, Palmer JN, Chiu AG. Endoscopic Anterior Skull Base Surgery: Intraoperative Considerations of the Crista Galli. Skull Base. 2011;21(2):83-6.