



# TUMORES GLÔMICOS: APRESENTAÇÃO CLÍNICA E RESULTADOS CIRÚRGICOS DE 13 PACIENTES TRATADOS CONSECUTIVAMENTE

## GLOMUS TUMORS: CLINICAL PRESENTATION AND SURGICAL RESULTS OF 13 PATIENTS CONSECUTIVELY TREATED

**Ricardo F. Bento**, Professor Associado da Disciplina de Otorrinolaringologia da Faculdade de Medicina da Universidade de São Paulo.

**Marcus M. Lessa**, Médicos Residentes da Divisão de Clínica Otorrinolaringológica do Hospital das Clínicas da Faculdade de Medicina da Universidade de São Paulo.

**Elder Y. Goto**, Médicos Residentes da Divisão de Clínica Otorrinolaringológica do Hospital das Clínicas da Faculdade de Medicina da Universidade de São Paulo.

**Tanit G. Sanchez**, Médico Assistente Doutor da Divisão de Clínica Otorrinolaringológica do Hospital das Clínicas da Faculdade de Medicina da Universidade de São Paulo.

**Rubens V. Brito**, Médico Pós Graduando da Divisão de Clínica Otorrinolaringológica do Hospital das Clínicas da Faculdade de Medicina da Universidade de São Paulo.

**Aroldo Miniti**, Professor Titular da Disciplina de Otorrinolaringologia da Faculdade de Medicina da Universidade de São Paulo.

Trabalho realizado na Divisão de Clínica Otorrinolaringológica do Hospital das Clínicas da Faculdade de Medicina da Universidade de São Paulo.

Trabalho apresentado no I Congresso Triológico de Otorrinolaringologia realizado de 13 a 18 de novembro de 1999, em São Paulo, SP.

Endereço para correspondência: Ricardo F. Bento - Rua Pedrosa Alvarenga, 1255, cj.22 - Cep: 04531-012 - São Paulo - SP - Tel: (0xx11) 3064-6556 Fax: (0xx11) 881-6769 - E-mail: rbento@attglobal.net

### RESUMO

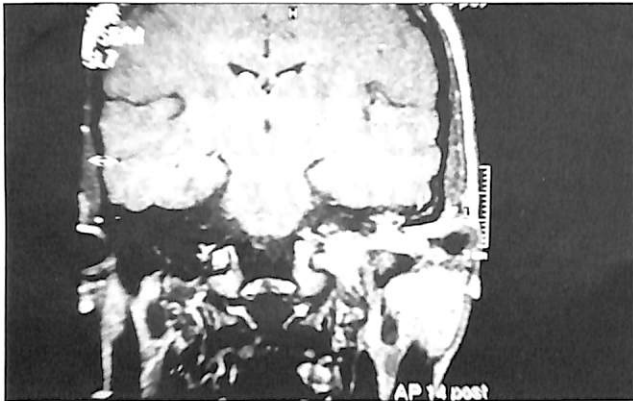
Os tumores glômicos são extremamente vascularizados e originados dos corpos glômicos (quimiorreceptores de origem neural). Constituem a neoplasia benigna mais comum da orelha média. O objetivo deste estudo é analisar prospectivamente os pacientes consecutivamente submetidos a cirurgia por tumores glômicos em nosso serviço. Analisamos o sexo, a idade, o quadro clínico, o tipo de acesso cirúrgico e as complicações pós-operatórias de 13 pacientes tratados de agosto/97 a agosto/99. A idade média foi de 45,57 anos e todos eram do sexo feminino. Cinco tumores (38,46%) eram timpânicos e 8 (61,53%) eram jugulares. Nos pacientes com glomus timpânico, 80% tinham hipoacusia condutiva e 60% zumbido pulsátil. A abordagem foi via endaural em 40% dos casos, transmastóideia com cavidade fechada em 40% e com cavidade aberta em 20%. Um paciente evoluiu com paralisia facial e cofose. Nos glomus jugulares, 100% tinham hipoacusia (neurosensorial em 62,5%), 50% zumbido pulsátil e 50% déficit de outros nervos cranianos. A via infratemporal foi utilizada em todos os pacientes. As complicações principais foram déficit de nervos cranianos (50%), meningite e fistula liquórica (12,5%). Os tumores glômicos apresentam boa resposta ao tratamento cirúrgico, devendo então ser tratados o mais precocemente possível.

**Unitermos:** tumores glômicos, tumores vasculares, neoplasias, orelha média, zumbido pulsátil, disacusia.

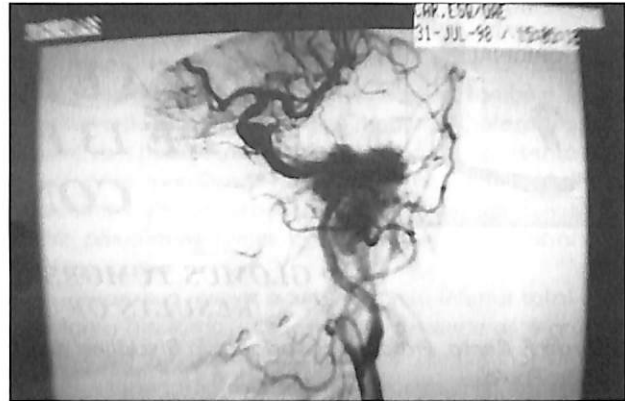### SUMMARY

Glomus tumors are extreme vascular tumors and originated from the glomus bodies (chemoreceptor of neural origin). They represent the most common benign neoplasm of the middle ear. The objective of this study is to analyze prospectively all patients submitted to surgical treatment for glomus. We analyzed sex, age, clinical aspects, type of surgical access and the postoperative complications of 13 patients treated from august/97 to august/99. The mean age was 45,57 years and all were female. Five (5) patients (38,46%) had glomus tympanicum and 8 (61,53%) had glomus jugulare tumors. Among patients with tympanicum tumors, 80% had conductive hearing loss and 60% pulsatile tinnitus. The surgical access was endaural in 40%, wall up mastoidectomy in 40% and wall down mastoidectomy in 20%. One patient developed facial paralysis and profound sensorineural hearing loss. Among patients with jugulare tumors, 100% had hypoacusia (sensorineural hearing loss in 62,5%), 50% pulsatile tinnitus, and 50% other cranial nerve deficits, the infratemporal surgical access was used in all patients and the main complications were deficit of cranial nerves (50%), meningitis and liquoric fistulae (12,5%). Glomus tumors present good answer to surgical treatment and should be treated as soon as possible.

**Uniterms:** glomus tumors, vascular tumors, neoplasm, middle ear, pulsatile tinnitus, hearing loss.



**Figura 1.** Ressonância magnética de paciente com glômus jugular à esquerda.



**Figura 2.** Angiografia de paciente com glômus jugular pré-embolização do tumor.

## **INTRODUÇÃO**

Os tumores glômicos representam a neoplasia benigna mais comum da orelha média e a segunda mais frequente no osso temporal, levando-se em consideração o schwannoma do vestibular<sup>2, 5</sup>. São extremamente vascularizados e originam-se dos corpos glômicos, que são quimiorreceptores derivados do tecido neural localizados no osso temporal. Podem ser encontrados na região da fossa jugular (adventícia do bulbo jugular), seguindo o nervo de Arnold (ramo cranial do X par), o nervo de Jacobson (ramo cranial do IX par) e corpos glômicos (paragânglios) encontrados no canalículo timpânico, promontório coclear e na área do gânglio geniculado no osso temporal<sup>8</sup>. Podem ocorrer em outros locais da cabeça e pescoço: bifurcação da carótida (corpo carotídeo), órbita (nervo ciliar), gânglio nodoso (corpo vagal), laringe e mediastino.

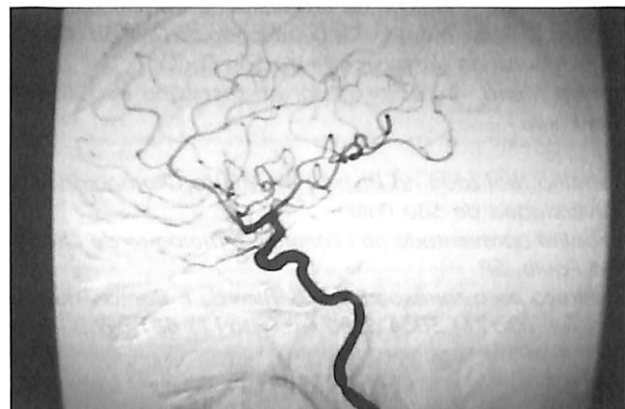
Os corpos glômicos foram descritos pela primeira vez em 1941 por Guild e em 1945, Rosenwasser relatou o primeiro caso de tumor glômico na orelha média tratado cirurgicamente<sup>2, 5</sup>. Apesar da maioria dos autores concordar que o tratamento de escolha é cirúrgico, ainda existe controvérsia em relação aos tumores de maior extensão<sup>5</sup>.

O objetivo deste estudo é analisar os dados clínicos e cirúrgicos de 13 pacientes consecutivamente submetidos a exérese cirúrgica de tumores glômicos em nosso serviço.

## **PACIENTES E MÉTODOS**

Os autores realizaram um estudo prospectivo, acompanhando consecutivamente 13 pacientes com diagnóstico de tumor glômico, atendidos na Divisão de Clínica Otorrinolaringológica do Hospital das Clínicas da Faculdade de Medicina da Universidade de São Paulo e submetidos a tratamento cirúrgico no período de agosto de 1997 a agosto de 1999.

Todos os pacientes foram submetidos à avaliação pré-operatória que consistiu em audiometria tonal e vocal e tomografia computadorizada (CT) de ossos temporais. Os pacientes com glômus jugular também foram submetidos a ressonância magnética (RM) de crânio e angiografia,



**Figura 3.** Angiografia pós-embolização de tumor glômus jugular.

sendo realizado embolização 48 horas antes do ato cirúrgico, independentemente da sua classificação (Figuras 1, 2, 3).

Foram analisados os seguintes dados: sexo, idade, quadro clínico, tipo de acesso cirúrgico e complicações pós-operatórias. Os tumores foram classificados segundo Fisch e Mattox, como pode ser visto no Quadro 1<sup>3</sup>.

## **RESULTADOS**

Os 13 pacientes apresentavam idade entre 22 a 61 anos (média de 45,07 anos), sendo todos do sexo feminino. 5 (38,46%) eram glômus timpânicos e 8 (61,53%) jugulares. Nenhum paciente havia sido submetido a qualquer tipo de tratamento prévio.

Os resultados foram avaliados separadamente para os pacientes com glômus timpânico e glômus jugular.

### **A) PACIENTES COM GLOMUS TIMPÂNICO**

#### **1 - Quadro clínico**

Encontramos hipoacusia condutiva em 80% dos pacientes e zumbido pulsátil em 60%. Apenas 1 paciente era assintomático, tendo procurado o serviço por queixas

tipo A: tumor confinado à orelha média  
 tipo B: tumor limitado à área timpanomastóide sem envolvimento do compartimento intralabiríntico  
 tipo C: tumor envolvendo o compartimento intralabiríntico do osso temporal e estendendo-se para o ápice petroso, sem extensão intracraniana  
 - C1: erosão do forame carotídeo e região inferior do segmento vertical do canal carotídeo.  
 - C2: erosão completa do segmento vertical do canal carotídeo  
 - C3: erosão do segmento horizontal do canal carotídeo  
 - C4: extensão para ápice petroso, forame lacerum e seio cavernoso  
 tipo D1: tumores com extensão intracraniana menor que 2 cm de diâmetro  
 tipo D2: tumores com extensão intracraniana maior que 2 cm de diâmetro  
 - Dc: extensão intracraniana extradural  
 - Di: extensão intracraniana intradural

**QUADRO 1:** Classificação de Fisch e Mattox para tumores glômicos (1988).

Sintomas	Glomus timpânico n = 5	Glomus jugular n = 8
Zumbido pulsátil	3	4
Hipoacusia	4	8
Vertigem/tontura	0	1
Otalgia	0	1
Disfonia	0	4
Disfagia	0	4
Paralisia facial	0	3
Disartria	0	1
Assintomático	1	0

**TABELA 1:** Quadro clínico de apresentação dos pacientes com tumores glômicos.

nasais e o diagnóstico feito por achado de massa avermelhada à otoscopia (Tabela 1). A audiometria tonal pré-operatória mostrava 4 pacientes (80%) com hipoacusia condutiva e apenas 1 paciente com audição normal. Após o ato cirúrgico, a audição manteve-se inalterada em 4 pacientes e 1 paciente que apresentava hipoacusia condutiva evoluiu com disacusia neurossensorial profunda (Tabela 2).

## 2 - Classificação do tumor

3 pacientes (60%) foram classificados como tipo A e 2 pacientes (40%) como tipo B (Tabela 3).

## 3 - Acesso cirúrgico

A via endaural foi utilizada em 2 pacientes (40%), a via transmastóide com cavidade fechada em 2 (40%) e a via transmastóide com cavidade aberta em 1 paciente (20%) (Tabela 4).

## 4 - Complicações pós-operatórias

Um paciente (20%) apresentou paralisia facial e disacusia neurossensorial profunda devido a dificuldades técnicas pela localização do tumor.

## B) PACIENTES COM GLOMUS JUGULAR

### 1 - Quadro clínico

Os sintomas encontrados foram: hipoacusia (100%),

	Glomus timpânico		Glomus jugular	
	Pré-op	Pós-op	Pré-op	Pós-op
Normal	1	1	0	0
Condutiva	4	3	2	2
Mista	0	0	1	1
Neurossensorial	0	1	5	5

**TABELA 2:** Avaliação auditiva pré e pós-operatória dos pacientes com tumores glômicos.

Glomus timpânico	Tipo A:	3
	Tipo B:	2
Glomus jugular	Tipo C1:	6
	Tipo C2:	1
	Tipo D1:	1
	Tipo D2:	0

**TABELA 3:** Distribuição dos pacientes com tumores glômicos de acordo com a classificação segundo Fisch-Mattox (1988).

zumbido pulsátil (50%), disfonia (50%), disfagia (50%), paralisia facial periférica (37,5%), otalgia (12,5%), vertigem (12,5%) e disartria (12,5%) (Tabela 1).

A audiometria tonal pré-operatória mostrou que 62,5% dos pacientes apresentavam disacusia neurossensorial (5 pacientes), 25% condutiva (2 pacientes) e 12,5% mista (1 paciente). Após a cirurgia, a mesma distribuição foi encontrada. (Tabela 2).

## 2 - CLASSIFICAÇÃO DO TUMOR

Verificamos que 6 pacientes (75%) eram classificados como tipo C1, 1 paciente como tipo C2 e 1 paciente como tipo D1. (Tabela 3).

## 3 - ACESSO CIRÚRGICO

Todos os pacientes foram abordados por via infratemporal tipo A de Fisch.

	Glomus timpânico	Glomus jugular
Endaural	2	
Transmastóidea – cavidade fechada	2	
Transmastóidea – cavidade aberta	1	
Infratemporal tipo A de Fisch		8

**Tabela 4:** Tipo de acesso cirúrgico utilizado na abordagem dos tumores glômicos.

Complicações:	Pré -operatório	Pós-operatório recente (até o 3º mês pós-op)
VII	3	7
VIII	5	5
IX	4	5
X	4	5
XI	0	1
XII	1	1
Fístula líquórica	0	1
Meningite	0	1
Vertigem	0	1

**TABELA 5:** Complicações pré e pós-operatórias recentes nos pacientes com glomus jugular avaliados até o 3º mês pós-operatório de seguimento ambulatorial.

#### 4 - COMPLICAÇÕES PÓS-OPERATÓRIAS

Antes da cirurgia, conforme comentado no item Quadro Clínico, foi encontrado déficit do VII nervo craniano em 3 pacientes (37,5%), do VIII em 5 pacientes (62,5%), do IX em 4 pacientes (50%), do X em 4 pacientes (50%) e do XII em 1 paciente (12,5%). No 3º mês pós-operatório, durante o seguimento ambulatorial, 7 pacientes (87,5%) apresentavam déficit do VII nervo craniano, 5 pacientes (62,5%) do VIII nervo, 5 pacientes (62,5%) do IX, 5 pacientes (62,5%) do X, 1 paciente (12,5%) do XI e 1 paciente (12,5%) do XII nervo craniano. (Tabela 5).

Fístula líquórica e meningite ocorreu em 1 paciente (12,5%). Apenas um paciente apresentou vertigem (12,5%) (Tabela 5).

### DISCUSSÃO

Os tumores glômicos são caracterizados por um "glomus" (do latim-bola) de vasos sanguíneos, geralmente capilares, delimitados por células epiteliais uniformes.

O crescimento tumoral geralmente é lento e normalmente são tumores histologicamente benignos, podendo ser malignos em cerca de 1 a 13% dos casos<sup>7</sup>. Entretanto, estes tumores são perigosos, pois possuem capacidade de destruição óssea e invasão de estruturas adjacentes. A taxa de mortalidade é de aproximadamente 6%, sendo atribuída à progressão local do tumor<sup>8</sup>. O diagnóstico é sugerido pelo quadro clínico característico com zumbido pulsátil, hipoacusia e otoscopia evidenciando uma massa avermelhada. O envolvimento de pares cranianos é decorrente do crescimento tumoral, sendo o nervo facial o mais frequentemente acometido. Os pares bulbares (IX, X e XI) também podem estar comumente comprometidos.

O principal exame complementar é a CT de ossos temporais que mostra bem a destruição óssea causada pelo tumor. Em tumores maiores, a RM de crânio e a angiografia são necessárias para a avaliação do acometimento do Sistema Nervoso Central (SNC) e de grandes vasos (carótida interna). Todos os glomus jugulares independentemente do tamanho realizam estudo angiográfico em nosso serviço. As opções terapêuticas podem ser paliativas (radioterapia, embolização ou a combinação de ambos) ou definitiva (cirurgia isolada ou associada à radioterapia ou embolização)<sup>6</sup>. O tratamento deve ser individualizado levando-se em consideração a idade do paciente, local e tamanho do tumor. A maioria dos autores concorda que o tratamento de escolha para estes tumores é a excisão cirúrgica, porém para os tumores jugulares extensos, o melhor tratamento ainda é controverso já que a cirurgia apresenta riscos de vida e complicações debilitantes. A radioterapia não tem demonstrado um controle adequado do crescimento tumoral

a longo prazo, podendo ser, entretanto, uma alternativa apropriada para os pacientes que não podem ser submetidos a procedimento cirúrgico.

Na literatura, encontramos uma predominância de pacientes do sexo feminino (de 4 a 6 vezes em relação ao masculino), geralmente entre a quinta e sexta década de vida<sup>4, 5</sup>. Neste estudo, todos os pacientes acompanhados eram do sexo feminino, com idade média de 45,07 anos, mostrando uma faixa etária mais jovem, podendo ser atribuída a uma maior precocidade no diagnóstico.

Em relação ao glomus timpânico, encontramos zumbido pulsátil em 60% dos pacientes e hipoacusia condutiva em 80%. Woods e cols. relataram 76% de zumbido pulsátil e 52% de hipoacusia condutiva<sup>9</sup>. Esta predominância de sintomas se deve à localização do tumor na orelha média, interferindo no mecanismo de transmissão sonora e pela intensa vascularização do tumor. Quanto ao acesso cirúrgico, foi realizado exérese por via endaural em 2 pacientes (40%), por via transmastóidea com cavidade fechada em 2 pacientes (40%) e por via transmastóidea com cavidade aberta em 1 paciente (20%). A opção da via de escolha baseou-se na extensão tumoral, avaliada tanto em exames de imagem (CT de ossos temporais) como em achados intra-operatórios. A excisão tumoral via endaural é indicada somente quando é possível a visualização completa de todas as bordas da tumoração<sup>1</sup>. Em tumores maiores, a via transmastóidea permite uma melhor abordagem, sendo que a cavidade aberta permite um melhor controle do sangramento<sup>1</sup>.

O único caso de complicação foi devido a dificuldades técnicas encontradas no intra-operatório através da via endaural, onde verificou-se que a massa tumoral se localizava sobre o nervo facial e a sua ressecção provocou a lesão do nervo (o qual foi suturado com enxerto de

nervo sural no próprio ato cirúrgico) e do canal semicircular lateral.

Nos pacientes com glomus jugular, todos apresentavam hipoacusia em graus variados, principalmente do tipo neurosensorial (75%). O zumbido também foi uma queixa freqüente (100%), embora somente metade dos pacientes apresentavam zumbido do tipo pulsátil. Woods e cols. relataram presença de zumbido pulsátil em 77,77% dos pacientes e hipoacusia em 60,6% dos pacientes<sup>9</sup>. Este quadro é devido ao grau de invasão tumoral de estruturas da orelha média e interna, comprometendo a sua função. Os déficits de nervos cranianos foram encontrados com alta freqüência na avaliação pré-operatória, principalmente paralisia facial (VII nervo) em 37,5% dos pacientes, disfagia (IX e X nervos) e disfonia (X nervo) em 50% dos pacientes. No trabalho realizado por Woods e cols, foi encontrado comprometimento de pares cranianos em menores proporções, sendo do VII nervo em 12%, IX em 21% e X em 31%. Esta distribuição acometendo mais comumente os IX e X nervos cranianos está relacionada a localização inicial do tumor no forame jugular. As complicações pós-operatórias encontradas foram principalmente relacionadas aos nervos cranianos, devido a dificuldade de ressecção pela extensão tumoral. Houve um aumento do déficit de nervo facial de 37,5% para 87,5% no pós-operatório recente (3º mês pós-operatório), fato devido à manipulação do nervo durante a cirurgia, não ha-

vendo secção anatômica em nenhum paciente. Um paciente apresentou meningite secundária a fistula líquórica pela ferida cirúrgica.

## CONCLUSÃO

Os tumores glômicos apresentaram prevalência importante no sexo feminino, apresentando-se com sintomas de hipoacusia em 92,3% e zumbido em 53,85% dos casos. O tratamento cirúrgico foi eficaz em todos os casos. As complicações pós-operatórias foram relacionadas a déficit de nervos cranianos e mais comum nos tumores jugulares mais extensos.

## REFERÊNCIAS BIBLIOGRÁFICAS

1. Bento, AF; Miniti, A; Marone, SAM - Tratado de Otolgia, Primeira edição, São Paulo, Ed. EDUSP, 1998, 406-414.
2. Cheng, A; Niparko, JK. - Imaging quiz case 2. Glomus tympanicum tumor of the temporal bone. *Arch Otolaryngol Head Neck Surg.*, 123(5): 549-552, 1997.
3. Fisch, U; Mattoz, D - Microsurgery of the skull base. New York:Thieme: 136-287, 1988.
4. Glasscock, ME; Jackson, CG; Dickins, JR; Wiet, RJ. - Panel discussion: glomus jugulare tumors of the temporal bone. The surgical management of glomus tumors, *Laryngoscope*, 89: 1640-1654, 1979.
5. Glasscock, ME; Jackson, CG. - Neurotologic skull base surgery for glomus tumors, *Laryngoscope*, 103 Suppl(11): 3- 72, 1993.
6. Jackson, CG; Glasscock, ME; Harris, PF. - Glomus tumors - diagnosis, classification and management of large lesions. *Arch Otolaryngol.*, 108(7): 401-410, 1982.
7. Manolidis, S; Shohet, JA; Jackson, CG; Glasscock, ME. - Malignant glomus tumors. *Laryngoscope*, 109: 30-34, 1999.
8. May, JS; Fisch, U. - In Bailey, BJ. Head and Neck Surgery- Otolaryngology, Second Edition, New York, Lippincott Haven Publishers, 1998, 1981-1997.
9. Woods, CI; Strasnick, B; Jackson, CG. - Surgery for glomus tumors - the otology group experience. *Laryngoscope*, 103 (Suppl):65-70, 1993.

### TRATADO DE OTOLOGIA

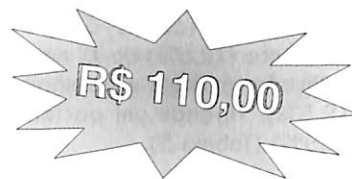FERREIRA BENTO  
MINITI - MONTEIRO MARONE



O século XXI será, sem dúvida, a era da comunicação e o ouvido é essencial na comunicação humana. No Brasil, estima-se que cerca de 15 milhões de pessoas apresentem algum tipo de perda auditiva, sendo 350.000 pessoas com surdez profunda. Além do tratamento dos processos infecciosos e suas complicações, será de extrema importância a reabilitação dos processos que levam à surdez.

Este Tratado de 498 páginas, amplamente ilustrado, estuda a anatomia, embriologia, fisiologia, semiologia e as doenças do aparelho auditivo e vestibular. Pela primeira vez no Brasil temos um tratado especializado em otologia, mostrando a abordagem do diagnóstico e da terapêutica em nosso meio.

Informações com Mariza na  
Fundação Otorrinolaringologia  
Tel.: (0xx11) 3068-9855



Indicado para o prêmio  
"Jaboti" de Literatura Médica

### MINIBULA RINO-LASTIN®

**RINO-LASTIN® (azelastina) COMPOSIÇÃO E FORMA FARMACÊUTICA:** Cloridrato de azelastina - spray nasal - 1mg/ml. **INDICAÇÃO TERAPÊUTICA:** RINO-LASTIN® (azelastina) é indicado para tratamento da rinite alérgica perene e sazonal. **POSOLOGIA E MODO DE USAR:** RINO-LASTIN® spray nasal: fazer uma aplicação em cada narina, duas vezes ao dia ou a critério médico, pode ser utilizado até o desaparecimento dos sintomas, sendo que o uso crônico não deve ultrapassar 6 meses. **CONTRA INDICAÇÕES:** Hipersensibilidade ao cloridrato de azelastina, cloreto benzalcônico ou ao ácido edético e crianças menores de 6 anos. **USO NA GRAVIDEZ E LACTAÇÃO:** O uso durante o primeiro trimestre de gravidez não é recomendado. **REAÇÕES ADVERSAS:** Ocasionalmente pode ocorrer irritação em mucosas nasais inflamadas. **INTERAÇÕES MEDICAMENTOSAS:** Não foram observadas até o momento, reações medicamentosas com o uso do Rino-Lastin® spray nasal. No entanto, uma interação com cimetidina não pode ser excluída, sendo recomendável portanto que o paciente faça uso de outros antagonistas H<sub>2</sub>. Maiores informações à disposição da classe médica no departamento médico-científico da ASTA Médica.