

Adenoma Pleomorfo de Seio Maxilar - Relato de Caso

Pleomorphic Adenoma of Maxillary Sinus - A Case Report

Camila Cristina Ishikawa*, **Fabrizio Ricci Romano****, **Richard L. Voegels*****, **Ossamu Butugan*****.

* Médica. Residente da Disciplina de Otorrinolaringologia do HCFMUSP.

** Doutor em Ciências pela FMUSP. Médico colaborador da Divisão de Clínica Otorrinolaringológica do HCFMUSP.

*** Professor Livre-Docente da Disciplina de Otorrinolaringologia do HCFMUSP. Professor Associado da Divisão de Clínica Otorrinolaringológica do HCFMUSP.

Instituição: Hospital das Clínicas da Faculdade de Medicina da Universidade de São Paulo.
São Paulo / SP – Brasil.

Endereço para correspondência: Camila Cristina Ishikawa – Rua França Pinto, 512 - Apto. 161 – São Paulo / SP – Brasil – CEP: 04016-002 – Fax: (+55 11) 5539-1957
– E-mail: camilaishikawa@yahoo.com.br

Artigo recebido em 8 de setembro de 2007. Artigo aceito em 30 de março de 2008.

RESUMO

Introdução:

O adenoma pleomorfo é o tumor benigno glandular mais comum originado na cabeça e pescoço. São raros os casos de adenoma pleomorfo de seio maxilar descritos na literatura.

Objetivo:

Relatar o caso de um paciente com uma massa nasal unilateral, com origem no seio maxilar, que teve o diagnóstico histopatológico de adenoma pleomorfo.

Relato do Caso:

A.O.V., 55 anos, branco, masculino, com queixa de obstrução nasal há anos e presença de massa polipóide em fossa nasal esquerda. Submetido à ressecção tumoral via endoscópica, teve o diagnóstico histopatológico de adenoma pleomorfo.

Conclusão:

O adenoma pleomorfo é uma neoplasia benigna que, apesar de sua raridade, deve fazer parte do diagnóstico diferencial de tumores nasais associados a queixas nasais crônicas.

Palavras-chave:

adenoma pleomorfo, seio maxilar, glândulas salivares.

SUMMARY

Introduction:

Pleomorphic adenoma is the most common head and neck benign glandular tumor. Pleomorphic adenoma of the maxillary sinus has rarely been described in the literature.

Objective:

To report a case of a patient with a unilateral nasal mass, originated from the maxillary sinus, with histopathological diagnosis of pleomorphic adenoma.

Case Report:

A.O.V., 55-year-old male Caucasian patient, who had been suffering from nasal obstruction for years and also presented a polypoid mass in the left nasal cavity. Patient was submitted to endoscopic tumor resection and diagnosed of pleomorphic adenoma.

Conclusion:

Although pleomorphic adenoma is a rare type of tumor, it is benign, and it must be distinguished from other nasal tumors associated with chronic nasal complaints.

Keywords:

pleomorphic adenoma, maxillary sinus, salivary glands.

INTRODUÇÃO

O adenoma pleomorfo é o tumor benigno glandular mais comum originado na cabeça e pescoço (1,2). É o tumor que mais comumente afeta as glândulas salivares maiores, principalmente as glândulas parótidas em 80% dos casos. As glândulas salivares menores são afetadas em somente 8% dos casos, geralmente em palato mole e duro (3). Raramente acometem outros locais do trato aerodigestivo.

Na cavidade nasal, sua localização mais freqüente é a cartilagem quadrangular, seguido pela parede lateral nasal, sobretudo os cornetos (1). São raros os casos de adenoma pleomorfo de seio maxilar descritos na literatura (4).

O objetivo deste trabalho é relatar o caso de um paciente com uma massa nasal unilateral, com origem no seio maxilar, que teve o diagnóstico histopatológico de adenoma pleomorfo.

RELATO DO CASO

A.O.V., 55 anos, branco, masculino, compareceu ao ambulatório de Otorrinolaringologia com queixa de obstrução nasal há anos, prurido e espirros eventuais. Negava dor ou abaulamento facial ou episódios de sangramento.

Ao exame otorrinolaringológico observou-se aumento moderado das conchas nasais inferiores, com presença de secreção mucóide espessa em fossa nasal esquerda. Na nasofibrolaringoscopia observou-se a presença de uma massa de aspecto polipóide, originando-se em meato médio esquerdo e protruindo para a fossa nasal.

A tomografia computadorizada (Figuras 1 e 2) de seios paranasais revelou uma massa de contornos lobulados, ocupando o óstio de drenagem do seio maxilar esquerdo, se estendendo para o seio maxilar esquerdo, meato médio, inferior e rinofaringe ipsilaterais, comprimindo e desviando o septo nasalósseo para a direita. Não se evidenciavam sinais de invasão óssea. Não foi observado realce significativo pela injeção de contraste.

Foi submetido à ressecção tumoral completa via endoscópica, sendo observada inserção tumoral em parede superior de seio maxilar esquerdo. O exame histopatológico deu o diagnóstico de adenoma pleomorfo.

No pós-operatório, paciente segue em acompanhamento ambulatorial, sem evidência de recidiva clínica e tomográfica após quatro anos da cirurgia (Figuras 3 e 4).

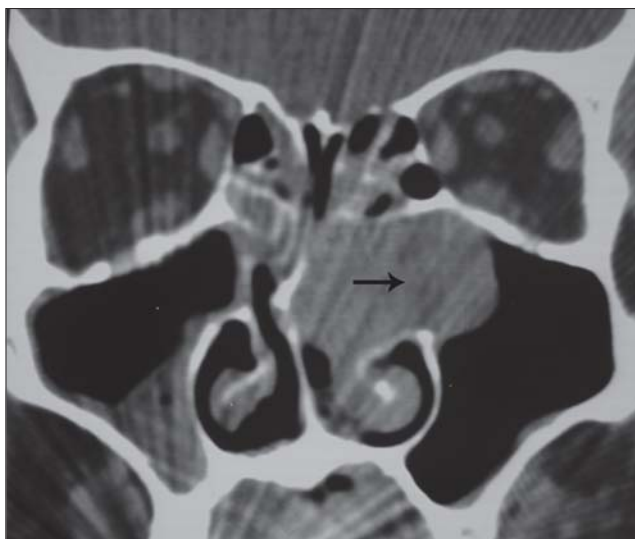


Figura 1. Tomografia computadorizada de seios paranasais em corte coronal, mostrando massa ocupando óstio do seio maxilar esquerdo, estendendo-se para seio maxilar e cavidade nasal (seta).

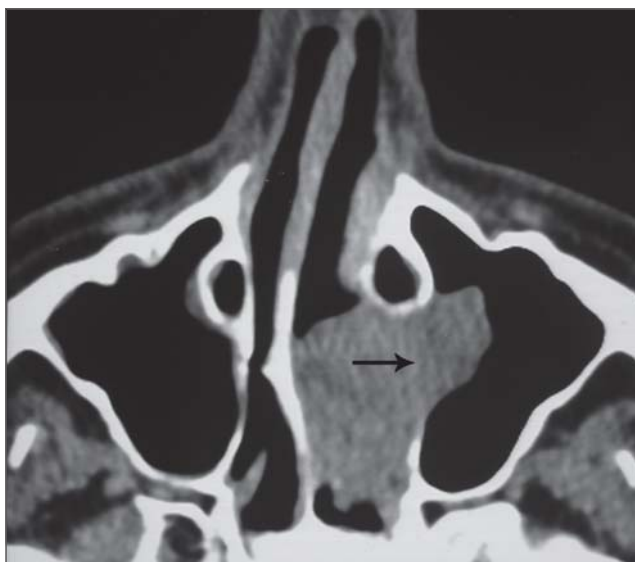


Figura 2. Tomografia computadorizada de seios paranasais em corte axial, mostrando massa ocupando óstio do seio maxilar esquerdo, estendendo-se para seio maxilar e cavidade nasal (seta).

DISCUSSÃO

O adenoma pleomorfo raramente acomete a cavidade nasossinusal. Uma série de casos de adenoma pleomorfo nasal, descrita por Compagno e Wong (5), incluiu 40 casos a partir de mais de 10.000 tumores de glândulas salivares, mas nenhum envolvimento primário

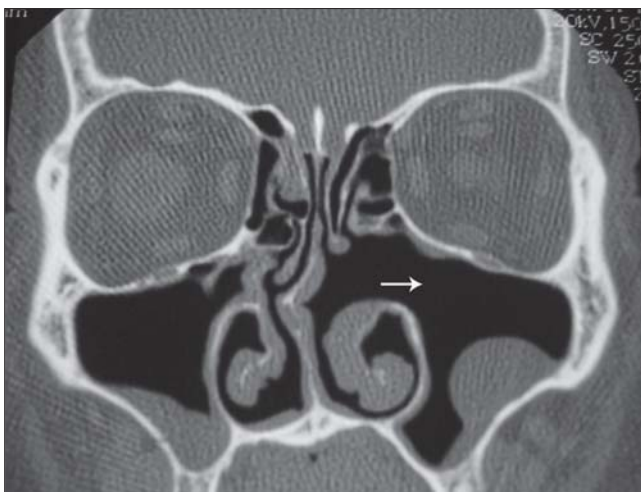


Figura 3. Tomografia computadorizada de seios paranasais em corte coronal - controle pós-operatório, mostrando ausência de sinais de recidiva (seta).

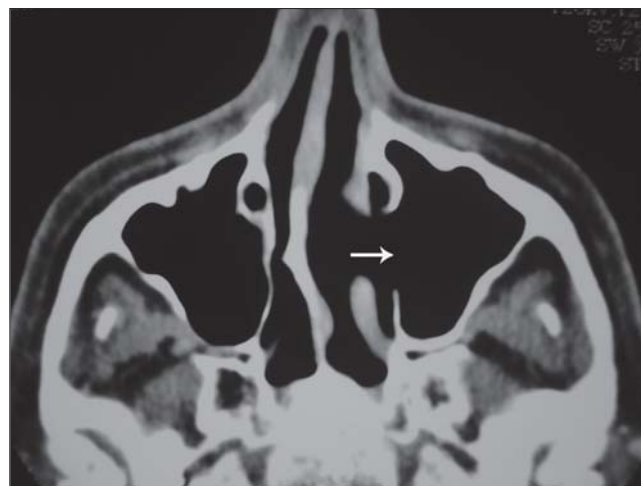

Figura 4. Tomografia computadorizada de seios paranasais em corte axial - controle pós-operatório, mostrando ausência de sinais de recidiva (seta).

de seios paranasais foi encontrado. Em uma revisão de 2807 casos de neoplasias de glândulas salivares, Spiro (6) não descreveu nenhum tumor benigno de seios maxilares e etmoidais.

O adenoma pleomorfo pode se apresentar em qualquer idade, mas a maioria ocorre entre as 3ª e 6ª décadas de vida, sendo mais comum em mulheres, sem preferência por raça (2,4).

As principais queixas são: obstrução nasal unilateral (71%) e epistaxe (56%). Outros sintomas são massa nasal, epífora e rinorréia (7). Apresenta-se como uma massa indolor, unilateral, branco-acinzentada, submucosa, polipóide, firme e encapsulada (2).

Os achados radiológicos não são específicos. A TC mostra massa homogênea, bem delimitada, sem calcificações, com remodelamento ósseo, sugerindo processo benigno de crescimento lento (7,8). A imagem na RNM é variável geralmente mostra massa bem delimitada, com hipossinal em T1 e sinal intermediário e heterogêneo em T2 (8).

O diagnóstico é realizado pela biópsia da lesão suspeita. Histologicamente exhibe alta celularidade mioepitelial com pouco ou nenhum componente estromal (7). O adenoma pleomórfico de cavidade nasal geralmente mostra um padrão mais celular e com menos estroma, em contraste com os achados histológicos dos tumores de glândulas salivares maiores (4).

O diagnóstico diferencial inclui pólipos, papiloma, angiofibroma, hemangioma e CEC (7).

O tratamento de escolha é a excisão cirúrgica com margens livres (3,7). O acesso depende do tamanho do tumor. Quando o tumor é pequeno, recomenda-se abordagem via endoscópica transnasal; se houver comprometimento tumoral grande deve-se optar pela rinotomia lateral ou degloving médio-facial complementado com endoscopia nasal (3). Em publicações mais recentes, autores mostraram que o acesso intranasal endoscópico é efetivo com baixa taxa de recorrência (7). A radioterapia tem pouca utilidade nesses pacientes e só está indicada em casos de tumores irrecorríveis ou de contra-indicação cirúrgica (3).

Acompanhamento de rotina pós-operatório é necessário devido ao potencial de recorrência (2,4 a 7,5% dos casos após excisão primária) (7) e de transformação maligna (2 a 3%), que ocorrem principalmente nos casos de recorrência tumoral (3).

A presença de um tumor neste paciente, com sintomatologia pouco exuberante e de longa duração, reforça a orientação de que todo paciente com queixa nasal crônica deve ser submetido à investigação endoscópica ou tomográfica, sob o risco de se estar deixando de diagnosticar afecções importantes e potencialmente graves.

COMENTÁRIOS FINAIS

O diagnóstico diferencial de massa nasossinusal unilateral nem sempre é fácil, uma vez que os pacientes apresentam, na maioria das vezes, sintomas inespecíficos de evolução lenta, e envolve diversos tumores benignos e malignos. O diagnóstico definitivo é realizado pelo exame histopatológico.

REFERÊNCIAS BIBLIOGRÁFICAS

1. Felix JAP, Tonon S, Saddy JC et al. Adenoma pleomórfico de septo nasal: relato de caso e revisão da literatura. *Rev Bras Otorrinolaringol.* 2000, 66: 409-412.
2. Rocha MP, Campagnolo AM, Macedo VS et al. Adenoma pleomórfico de septo: relato de caso. *Rev Bras Otorrinolaringol.* 2004, 70: 416-418.
3. Patrocínio TG, Patrocínio JÁ, Patrocínio LG. Adenoma pleomórfico nasal: ressecção via degloving médio-facial. *Arq Int Otorrinolaringol.* 2006, 10: 154-158.
4. Berenholz L, Kessler A, Segal S. Massive pleomorphic adenoma of the maxillary sinus. *Int J Oral Maxillofac Surg.* 1998, 27:372-373.
5. Compagno J, Wong RT. Intranasal mixed tumors (pleomorphic adenomas). A clinicopathologic study of 40 cases. *Am J Clin Pathol.* 1977, 68:213-218.
6. Spiro RH. Salivary neoplasms: overview of a 35-year experience with 2807 patients. *Head Neck Surg.* 1986, 8:177-184.
7. Jackson LE, Rosenberg SI. Pleomorphic adenoma of the lateral nasal wall. *Otolaryngol Head Neck Surg.* 2002, 127:474-476.
8. Fushiki H, Morijiri M, Maruyama M et al. MRI of intranasal pleomorphic adenoma. *Acta Otolaryngol.* 2006, 126:889-891.