

Cisto Branquial Malignizado ou Metástase de Tumor Primário? Relato de Caso

Malignant Branchiogenic Cyst or Primary Tumor Metastasis? Case Report

*Carolina Pimenta Carvalho**, *Alano Nunes Barcellos***, *Daniel Caldeira Teixeira****,
*Marcos Antônio Carvalho de Lacerda*****, *Carlos Alberto Ribeiro******.

* Residente do 3º ano de Especialização em Otorrinolaringologia.

** Médico Especialista em Otorrinolaringologia.

*** Residente do 2º ano de Especialização em Otorrinolaringologia.

**** Especialista em Cirurgia Cérvico-Facial e Otorrinolaringologia. Preceptor da Especialização em Otorrinolaringologia do Hospital Socor de Belo Horizonte.

***** Mestre em Patologia pela UFMG. Professor Assistente do Departamento de Anatomia Patológica da UFMG Patologista do Instituto Roberto Alvarenga.

Instituição: Hospital Socor
Belo Horizonte / MG – Brasil.

Endereço para correspondência: Carolina Pimenta Carvalho – Rua Augusto Moreira, 237 – Apto. 202 – Santa Amélia – Belo Horizonte / MG – Brasil – CEP: 31555-100
– Fax: (+5531) 3330-3294 – E-mail: cpcarvalho8@yahoo.com.br

Artigo recebido em 18 de setembro de 2007. Artigo aceito em 3 de julho de 2008.

RESUMO

- Introdução:** A existência de cisto branquial malignizado é controversa desde a época em que foi descrito pela primeira vez. A maioria dos autores acredita que, na verdade, é uma metástase cística de tumor primário de cabeça e pescoço.
- Objetivo:** Discutir sobre a existência de cisto branquial malignizado.
- Relato do Caso:** Paciente apresentando massa cística anterior à porção superior do músculo esternocleidomastóideo, que foi removida como um cisto branquial malignizado. Entretanto, o exame anátomo patológico sugeriu tratar-se de um tumor primário desconhecido. A paciente vem sendo seguida com exames periódicos sem evidências do primário.
- Considerações Finais:** Provavelmente nunca saberemos se era um cisto branquial malignizado ou metástase de primário desconhecido devido a sobreposição de critérios diagnósticos.
- Palavras-chave:** branquioma, neoplasias primárias desconhecidas, metástases linfáticas.

SUMMARY

- Introduction:** The existence of malignant branchiogenic cyst has been controversial since it was first described. Most authors believe that it is actually a head and neck primary tumor cystic metastasis.
- Objective:** Discuss the existence of malignant branchiogenic cyst.
- Case Report:** A patient with a cystic mass in front of the sternocleidomastoideus muscle superior part, which was removed as a malignant branchiogenic cyst. However, the anatomopathological examination suggested it was an unknown primary tumor. The patient has been followed-up with periodic examinations without evidences of a primary tumor.
- Conclusion:** Probably we will never know whether it was a malignant branchiogenic cyst or an unknown primary metastasis, due to diagnostic criteria overlapping.
- Keywords:** branchioma, unknown primary neoplasms, lymphatic metastasis.

INTRODUÇÃO

Cisto branquial representa um resquício do aparelho branquial (responsável pelo desenvolvimento das estruturas osteocartilaginosas, musculares, neurais e vasculares do pescoço). Ocorre quando o seio cervical de His, espaço formado devido ao crescimento das primeiras fendas branquiais, não se oblitera completamente. O cisto branquial mais encontrado é o originário da 2ª fenda branquial e se localiza na região cervical alta, anterior ao músculo esternocleidomastóideo, região jugulo-carotídea. Manifestam-se como uma massa cervical, de consistência lisa e fibroelástica, com mobilidade lateral, geralmente após episódio de infecção de vias aéreas superiores (1,2).

Há grande controversa na literatura a respeito da existência de cisto branquial malignizado. A maioria dos autores acredita que tal entidade não existe, tratando-se, sim, de metástase de tumor primário desconhecido (3,4,7,8).

RELATO DO CASO

Trata-se da paciente M.I.M.L.P., 50 anos, leucoderma, casada, procedente de Belo Horizonte. Procurou o serviço de otorrinolaringologia em janeiro de 2005 com a queixa de nódulo cervical à direita, de crescimento lento e progressivo, pouco doloroso. Tal quadro se iniciou há cerca de 45 dias, quando a mesma apresentou uma amigdalite. Paciente negou outros sintomas como disfagia, disfonia ou emagrecimento. Exame otorrinolaringológico sem alterações. À palpação cervical, identificamos um nódulo cervical, em cadeia jugular à direita, com aproximadamente 2 a 3 cm de diâmetro, móvel, consistência fibroelástica. Solicitamos ultra-sonografia cervical, punção biópsia e fibronasolaringoscopia. Retornou com exames em abril de 2005: US mostrou imagem hipoeecóica, ligeiramente heterogênea, com contornos bem definidos, medindo 40,7 x 28 x 16mm, junto à porção ínfero posterior da parótida direita. PAAF: células epiteliais superficiais e intermediárias com escamas córneas, permeadas por células fusiformes típicas e raros linfócitos, sugerindo cisto epitelial dérmico. A fibroscopia nasal não evidenciou nenhuma lesão. Diante do quadro exposto suspeitamos de cisto branquial e indicamos cirurgia, que foi realizada apenas em agosto deste mesmo ano. No per-operatório, identificamos a lesão de aspecto cístico em cadeia jugular direita alta, que rompeu drenando secreção amarelada e espessa. Enviado material para anátomo-patológico que sugeriu tratar-se de carcinoma espinocelular pouco diferenciado metastático. Realizado, então, novo exame físico da paciente sem alterações. Solicitados ultra-sonografia cervical e de abdome, endoscopia digestiva alta, RX de tórax e, a seguir, tomografia computadorizada de tórax e Pet Scan sem alterações. A paciente foi encaminha-

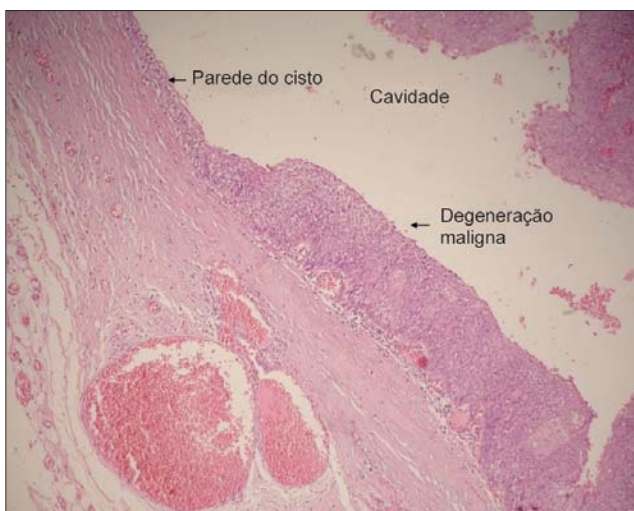

Figura 1. Cisto branquial malignizado - ultra-sonografia cervical mostrando cisto em porção ínfero posterior da parótida direita.

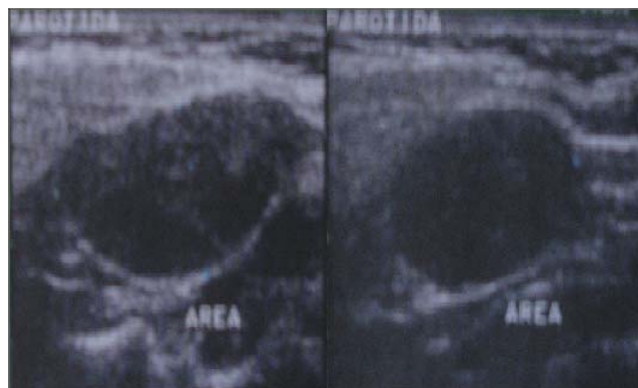


Figura 2. Cisto branquial malignizado - cortes da peça coradas por HE.

da ao oncologista que indicou radioterapia. Agora, encontra-se no segundo ano de seguimento, sem sinais de doença e ainda sem a localização do provável tumor primário.

DISCUSSÃO

O aparelho branquial é constituído de cinco arcos de origem mesodérmica, sendo separados, externamente, por sulcos de origem ectodérmica e, internamente, por bolsas, endodérmicas, que darão origem às estruturas osteocartilaginosas, musculares, neurais e vasculares do pescoço (1,2).

Existem quatro tipos de cistos branquiais, de acordo com o arco de origem: o mais comum é o da 2ª fenda branquial, seguido pelo da 1ª e, depois, 3ª e 4ª. Manifestam-

se, geralmente, como lesão lisa, consistência fibroelástica, móvel, na região jugulo-carotídea alta, após infecção de via aérea superior (1,2).

Há vários anos vêm se tentando provar a existência de cisto branquial malignizado (3). A maioria dos autores, no entanto, acreditam que eles não existem ou, então, são extremamente raros, cerca de 0,3% de todas as neoplasias supraclaviculares. Descrevem que, na verdade, eles são degenerações císticas de metástases de tumor primário desconhecido (3,4,5,6,7,8).

O motivo de tanta controversa ocorre devido a vários fatores: dificuldade histológica de se distinguir malignização de cisto branquial de um linfonodo metastático; as metástases linfonodais geralmente ocorrem na mesma localização dos cistos branquiais; as metástases são muito mais freqüentes que cistos branquiais e porque as metástases cervicais podem ser a primeira manifestação de um tumor do trato aéreo-digestivo alto (3,5,6,7). Além disso, as metástases, na maioria dos casos, não podem ser descartadas por não haver período adequado de seguimento do paciente (3).

MARTIN et al propôs quatro critérios para se caracterizar uma massa cervical como cisto branquial malignizado, porém estes também se aplicam em metástases císticas. São eles: 1) Deve se localizar logo a frente da borda anterior do músculo esternocleidomastóideo; 2) Aparência histológica de que o crescimento ocorre em tecido com vestígios branquiais; 3) O paciente deve estar vivo e ter um seguimento, com exames periódicos, por, pelo menos 5 anos sem desenvolver um tumor primário e 4) Apresentar evidências histológicas de que o tumor se desenvolveu na parede epitelial de um cisto lateral do pescoço (3,4).

A possibilidade de ocorrência de metástase cística cervical é bem conhecida. Sua incidência chega 33 a 50% quando se trata de tumores do anel de WALDEYER (3,4). Por causa disto, alguns autores sugerem amigdalectomia para auxiliar no diagnóstico diferencial (3,9).

O tratamento para cisto branquial malignizado deve ser agressivo e similar ao de tumor primário desconhecido. Proceda-se com exérese da lesão, caso a identifique e esvaziamento cervical em nódulos múltiplos ou maiores que 3 cm (6). É recomendável ainda o uso de radioterapia pós-operatória (3,5,7).

CONCLUSÃO

A grande maioria dos casos descritos de cisto branquial malignizado, na verdade, eram metástases de tumores primários. Porém, caso não se encontre o primário, nunca saberemos se realmente foi um cisto branquial que malignizou ou se foi uma metástase cervical corretamente tratada e erradicada, já que o diagnóstico se superpõe.

REFERÊNCIAS BIBLIOGRÁFICAS

1. Cummings CW. Otolaryngology - Head and Neck Surgery 2ª ed. Missouri: Copyright; 1993, Vol 2, pp. 1554-1559.
2. Campos CAH, Costa HOO, editores. Tratado de Otorrinolaringologia 1ª ed. São Paulo: Roca; 2002, Vol 4, pp. 227-234.
3. Briggs RD, Pou AM, Schnadig VJ. Cystic Metastasis Versus Branchial Cleft Carcinoma: A Diagnostic Challenge. Laryngoscope. 2002, 112(8):1010-1014.
4. Micheau C, Klijanienko J, Luboinski B, Richard J. So-Called Branchiogenic Carcinoma is Actually Cystic Metastases in the Neck from a Tonsillar Primary. Laryngoscope. 1990, 100(8):878-883.
5. El-Sharkawi A, Williams GT. Malignant Branchioma - A Further Insight. Eur J Surg Oncol. 1993, 19(6):567-8.
6. Thompson LDR, Heffner DK. The Clinical Importance of Cystic Squamous Cell Carcinomas in the Neck. Cancer. 1998, 82(5):944-56.
7. Jereczek-Fossa BA, Casadio C, Jassem J, Luzzatto F, Viale G, Bruschini R, Chiesa F, Orecchia R. Branchiogenic Carcinoma – Conceptual or True Clinico-Pathological Entity? Cancer Treat Rev. 2005, 31(2):106-14
8. Devaney KO, Rinaldo A, Ferlito A, Silver CE, Fagan JJ, Bradley PJ, Suárez C. Squamous Carcinoma Arising in a Branchial Cleft Cyst: Have You Ever Treated One? Will You? J Laryngol Otol. 2008, 122(6):547-50.
9. Delank KW, Feytag G, Stoll W. Clinical relevance of Lateral Branchial Cyst. Laryngorhinootologie. 1992, 71(12):611-7.